

GAZETA LEKARSKA.

Z ODDZIAŁU DRA MED. A. ELZENBERGA DLA CHORYCH SKÓRNYCH I WENERYCZNYCH PRZY
SZPITALU STAROZAKONNYCH W WARSZAWIE.


I. JESZCZE

O WIELOLICZNYCH SAMOISTNYCH MIĘSAKACH BARWNIKOWYCH SKÓRY.

Podał

Dr Robert Bernhardt,

Lekarz szpitala św. Łazarza w Warszawie.



Przed dwoma laty ogłosiłem pracę, dotyczącą histogenezy i budowy wielolicznych samoistnych mięsaków barwnikowych skóry [typu Капошіego ¹⁾]. Doszedłem wówczas do wniosku, iż punktem wyjścia mięsaków jest przybłonek (*peritelium*), że są to *angiosarcomata*. Od tej pory miałem możność spostrzeżenia jeszcze trzech przypadków tego bynajmniej nie częstego cierpienia, a ponowne badania drobnowidzowe nie tylko w zupełności potwierdziły słuszność mego poglądu, lecz nadto ujawniły niejeden ciekawy szczegół budowy tych tworów, zasługujący na bliższe rozpatrzenie.

Dane kliniczne moich pacjentów są następujące.

Przypadek I-szy. M. K., lat 59 liczący, wyznania mojżeszowego, kupiec z Białegostoku, zapisał się na oddział dnia 13. V. 1899 roku [księgi głównej Nr. 2233].

Jego ojciec, 80-letni starzec, żyje i czuje się wcale dobrze; matka umarła prawdopodobnie wskutek uwięźnięcia przepukliny pachwinowej lub udowej. Siostry i bracia cieszą się jak najlepszym zdrowiem. Sam pacjent dosyć często chorował w wieku dziecięcym, a w późniejszych latach przechodził jakąś ostrą chorobę zakaźną. Poza tem był zawsze zdrow. Syfilisu nie miał.

¹⁾ R. BERNHARDT. Wieloliczne samoistne mięsaki barwnikowe skóry. Gazeta Lekarska 1899 r. Nr. XIX i XX. Patrz też Archiv f. Dermat. u. Syph. XLIX.

Niniejsze cierpienie rozpoczęło się przed 5-ciu laty, a zmiany patologiczne przedewszystkiem powstały na lewej kończynie górnej. Na powierzchni tylnej palców, następnie na grzbiecie ręki wystąpiło ciemno-czerwone zabarwienie skóry rozlane lub w kształcie oddzielnych wysepek, skóra zaś w tych miejscach była dość gruba i twarda. Z biegiem czasu ciemno-czerwone zabarwienie przeszło w sino-czerwone i na tak zmienionej skórze poczęły się zjawiać liczne guziczki, które wolno rosły. Analogiczne zmiany wystąpiły niebawem na palcach i grzbiecie stopy lewej. Lecz tutaj liczba guziczków była bardzo niewielka [4—5], zaś po pewnym czasie zmniejszyły się, jak również napięcie i zgrubienie skóry; pozostało tylko ciemne zabarwienie. Przed 3-ma laty pacjent zauważył wystąpienie takich samych zmian na stopie prawej. Guziczków było niewiele, a ich wzrost [w ciągu z górą 2-eh lat] był nad wyraz powolny. Wyjątek pod tym względem stanowiły 3 guziczki, z których 2 mieściły się na tylnej powierzchni goleni 10—12 ctm. powyżej pięty, a 3-ci—na wewnętrznym brzegu stopy. Guzy te rosły dosyć szybko, sięgając wielkości mniej więcej jaja kurzego. Lecz oto przed pięcioma miesiącami M. K. poczuł ból w kończynie prawej i zauważył, iż skóra goleni znacznie się zaczerwieniła. Gorączkował. Zawezwany lekarz rozpoznał różę prawej goleni i zapalenie naczyń chłonnych udowych.

W krótkim czasie po przebyciu róży, która trwała dwa tygodnie, pacjent spostrzegł, iż zabarwienie skóry goleni prawej przeszło w daleko ciemniejsze, sama zaś skóra znacznie zgrubiała i stwardniała. Jednocześnie powstało na tej goleni wiele świeżych guziczków, stare zaś poczęły szybciej rosnąć. Wówczas lekarz doradził choremu wycięcie 3-eh wyżej wzmiankowanych większych guzów. Operacji tej dokonano w Białymstoku przed 4-ma miesiącami, jednakże guz na stopie niebawem się odrodził, a rozrost jego był dosyć energiczny.

Zmiany, analogiczne do wyżej opisanych, wystąpiły przed 3-ma miesiącami na palcach i grzbiecie ręki prawej. Jak zwykle, zjawily się najpierw plamki, a potem guziczki.

Stan obecny chorego. Mężczyzna wzrostu średniego, z muskularną wiotką i nieobfitym pokładem tłuszczowym. Układ kostny dobrze rozwinięty i niezmienny.

Kończyna górna prawa. Na powierzchniach tylnych wszystkich palców barwa skóry jest ciemno-czerwona, a miejscami [np. na I palcu] czerwono-sinawa, sama zaś skóra jest nieco napięta, grubsza i twardsza niż normalnie. Zaczerwienienie, nie znikające przy ucisku, jest jużto rozlane, jużto tworzy się z oddzielnych, tuż obok siebie położonych, plamek różnej wielkości, kształtu okrągłego lub okrągławego. Część obwodowa niektórych plamek nieco unosi się ponad otaczającą skórę. Ich powierzchnia jest gładka; niekiedy jednak można wyczuć w głębi skóry drobne, wielkości ziarnka maku guziczki, powodujące maleńkie wzniesienia na powierzchni plamek. Na palcu I mieszczą się dwa, na palcu IV jeden guziczek kształtu półkulistego, wielkości ziarna konopnego, barwy stalowo-sinej, spistości twardej. Guziczki te siedzą na plamach. Skóra grzbietu ręki jest czerwona, gładka, niezgrubiała. U nasady V-eh kości

śródręcznej widać czerwono-siny, twardy guzik wielkości ziarna grochu polnego. W okolicy kłębu palucha skóra jest barwy czerwonej, a spoistość nieco znaczniejsza niż normalnie.

Kończyna górna lewa. Barwa skóry na powierzchniach tylnych palców I, IV i V dochodzi do ciemno-czerwonej z odcieniem sinawym; skóra jest nieco twardsza od normalnej. Na palcu IV znajduje się kilka ciemno-niebieskich guziczków wielkości od łebka szpilki do ziarnka konopnego. Na palcu II i III skóra jest barwy ciemno-stalowej, znacznie zgrubiała, bardzo twarda i mocno napięta. Tutaj widać liczne guziczki barwy również ciemno-stalowej, których wielkość dochodzi do ziarnka grochu polnego. Ruchomość stawów palcowych jest nieco ograniczona.

Na grzbiecie ręki mieszczą się 3 guzy: dwa wielkości ziarnka fasoli, jeden—orzecha laskowego. Nasada ich jest szeroka, kształt półkulisty, barwa ciemno-stalowa, spoistość niemal chrząstkowa. Przy ucisku nie zmniejszają się, nie zmieniają barwy i nie są bolesne. Pokrywający naskórek jest niezmienny. W sąsiedztwie największego guza widać kilka maleńkich guziczków, których barwa jest daleko jaśniejsza. Na brzegu łokciowym ręki znajdują się ciemno-czerwone nieprawidłowego kształtu plamy, na których siedzą nieliczne ciemno-stalowe guziczki wielkości ziarnka prosa, a oprócz tego jeden większy barwy blado-fioletowej. Na powierzchni dłoniowej ręki i palców skóra jest sinawa, nieco twardsza niż zwykle; tutaj widać zaledwie kilka drobnych guziczków, a powyżej drugiej fałdy międzypalcowej—jeden większy [około ziarna fasoli], którego powierzchnia jest dosyć głęboko owrzdziiała. Ten ostatni guzik jest nieco bolesny.

Kończyna dolna lewa. Skóra na powierzchniach tylnych i podeszwo-
wych palców posiada barwę siną, zaś na grzbiecie stopy—odcień sinawy. Dwa guziczki, wielkości ziarnka prosa, barwy czerwono-sinej, mieszczą się: jeden na palcu III, drugi na powierzchni przedniej stawu golenio-skokowego. Na palcach skóra jest dosyć twarda, zwłaszcza na paluchu; spoistość zaś skóry grzbie-
tu stopy prawie nie różni się od normalnej. Na brzegach zewnętrznym i w-
wewnętrznym stopy widać oddzielne lub zlewające się plamy sino-czerwone, do-
syć twarde, o powierzchni gładkiej. Gdziekolwiek tylko można wyczuć w głę-
bi skóry maleńkie, ściśle odgraniczone guziczki. Na podeszwie znajduje się
jeden guzik wielkości ziarna grochu polnego, barwy różowej. Takież guzik
widać na powierzchni tylnej uda w jego dolnej trzeciej części.

Kończyna dolna prawa. Na palcach [powierzchnia tylna i podesz-
wowa] skóra jest sino-czerwonawa, zgrubiała, twarda, napięta. Tutaj naliczyć
można około 20-tu guziczków wielkości od ziarnka prosa do ziarnka fasoli, barwy
sinej, spoistości chrząstkowej. Skóra grzbie-
tu stopy, podeszwy, pięty i okolicy
stawu golenio-skokowego jest barwy czerwono-sinej, bardzo gruba, twarda
i niezmiernie napięta. Takież własności, lubo słabiej wyrażone, posiada skóra
dolnej trzeciej części goleni. Na grzbiecie stopy i na pięcie widać zaledwie
kilka guziczków, znaczną zaś liczbę znajdujemy na zewnętrznym, a zwłaszcza
na wewnętrznym brzegu stopy, a także na podeszwie. Tutaj mieści się około
20-tu guziczków wielkości od ziarnka grochu polnego do fasoli, zupełnie po-

dobnych do wyżej opisanych. Po środku brzegu wewnętrznego stopy znajduje się guz wielkości dużego jaja kurzego, a tuż obok niego drugi mniejszy wielkości orzecha laskowego. Większy guz posiada kształt grzyba, siedzącego na dosyć szerokiej szypule; jego powierzchnia jest głęboko owrzodziała. Mniejszy guz ma kształt półkulisty, barwa jego jest ciemno-stalowa, spistość chrząstkowa. Pokrywający naskórek jest dobrze zachowany. Na tym guzie siedzi jeszcze jeden mały guziczek wielkości ziarnka grochu polnego. W okolicy zewnętrznej i wewnętrznej kostki, jak również na skórze połowy dolnej nogi widać około 20 guziczków wielkości: od grochu polnego do orzecha laskowego. Na powierzchni tylnej nogi, na 10 ctm. powyżej pięty, mieści się owrzodziały guz wielkości orzecha włoskiego. Jest to ten guz, który się odrodził po wycięciu.

Skóra tułowia jest niezmienną. Na brzegu lewej powieki górnej, niedaleko wewnętrznego kąta oka znajduje się guziczek wielkości grochu polnego, barwy czerwonej z odcieniem sinawym, dosyć twardy.

Błony śluzowe są dosyć blade, poza tem nie uległy żadnym zmianom.

Gruzoły chłonne szyjowe są zaledwie wymacalne; pachwinowe po stronie prawej powiększone w stopniu umiarkowanym.

Ze strony narządów wewnętrznych zanotowano bardzo znaczną rozednię płuc. Dolna granica jest obniżona na 3 poprzeczne palce, przyczem płuca niemal zupełnie pokrywają stępień serca. Objawy przewlekłego zapalenia oskrzeli. Figury serca opukać nie można; tony czyste, lecz bardzo słabe. Tętno 80—82 małe, o niewielkiem napięciu. Umiarkowane stwardnienie naczyń. Inne narządy bez widocznych zmian.

Liczba czerwonych krążków krwi 3920240; stosunek ciałek białych do czerwonych 1 : 490. Hemoglobiny 73%. Jakościowych zmian nie wykryłem.

Mocz w ilości 1500—1600, barwy winno-żółtej, przezroczysty; oddziaływanie kwaśne, ciężar właściwy 1008—1014; cukru i białka nie znaleziono.

Przypadek II-gi. G. F., 69 lat, wyznania mojżeszowego, właściciel domu w Piasecznie [księgi głównej Nr. 3724 rok 1899]. Cierpienie trwa już od 6-ciu lat. Pierwsze zmiany wystąpiły na stopie prawej i stąd stopniowo przeszły na nogi. Po pewnym czasie poczęła się zmieniać skóra kończyny dolnej lewej, następnie górnej lewej, a wreszcie, stosunkowo niedawno, przyszła kolej na prawą kończynę górną. Rozwój tego cierpienia był zupełnie typowy. Początkowo skóra twardniała, grubiała i jednocześnie nabierała nieco ciemniejszej barwy. Potem zaczęły występować ciemno-czerwone zlewające się plamy, zaś na nich wyrastały z czasem guziczki takiejże barwy jak plamy, albo też czerwono-sinej. W dalszym przebiegu niektóre guziczki zmniejszały się, a nawet znikły, lecz jednocześnie tworzyły się też świeże, tak, że wogóle ilość ich stale wzrastała. Pacjent nigdy nie czuł żadnych bólów i chodzi zupełnie swobodnie. W ostatnim czasie chory nieco wychudł.

G. F. pochodzi ze zdrowej rodziny. Ojciec umarł „od starości“, matka na tyfus brzuszny. Siostry i bracia są zupełnie zdrowi. Żonaty; dzieci 7-ro,

zdrowe. Nowotworów i chorób nerwowych w rodzinie niema. Syfilisu nie przechodził, wogóle był zawsze zupełnie zdrów.

W chwili zapisania się na oddział [12. VIII. 1899.] stan chorego był następujący.

Mężczyzna wzrostu więcej niż średniego, dobrej budowy, odżywiania miernego. Zmianom patologicznym uległa wyłącznie skóra kończyn. Na powierzchni tylnej palców i na grzbiecie ręki lewej zgrubienie, stwardnienie i napięcie skóry dosięga znacznego stopnia, zwłaszcza na palcach. Zabarwienie jest ciemne, sino-czerwone. Na tak zmienionej skórze widać liczne guziczki wielkości jużto łebka szpilki, jużto ziarnka grochu, barwy ciemno-stalowej. Są one po większej części płaskie o powierzchni równej i niewiele się wznoszą ponad powierzchnię otaczającej skóry. Ruchomość stawów palcowych jest nieco ograniczona wskutek zgrubienia i napięcia skóry. Na symetrycznych miejscach kończyny górnej prawej znajdujemy zmiany analogiczne, lecz daleko słabszego natężenia.

Kończyna dolna prawa. Stopa wraz z palcami jest duża i niekształtna. Barwa skóry na grzbiecie stopy i na powierzchniach tylnych palców jest rozlana, ciemno czerwona, zaś na brzegu wewnętrznym i zewnętrznym stopy widać na tem tle nieprawidłowego kształtu sino-czerwone lub ciemno-stalowe, lekko wzniesione plamki. Skóra jest bardzo twarda i tak zgrubiała, że dochodzi 1—1,5 ctm. grubości. Jej napięcie jest bardzo znaczne, zwłaszcza w okolicy stawu golenio-skokowego, ścięgna Achileasa i pięty. Fałdy skóry na powierzchni przedniej wzmiankowanego stawu są wygładzone. Takież zmiany spotykamy na goleni, szczególnie w jej dolnej połowie, choć tutaj zgrubienie i napięcie skóry nie dosięga tak wysokiego stopnia. Tu i owdzie mieszczą się nieprawidłowego kształtu ciemno-stalowe plamy. Na plamach, albo też poza nimi widać dosyć liczne guziczki wielkości pestki wiśniowej. Skóra uda jest normalna.

Zmiany, zupełnie analogiczne do tylko co opisanych, spotykamy też na kończynie dolnej lewej.

Skóra innych miejsc ciała jest niezmienną. Należy jeszcze zanotować obecność niewielkiego tłuszczaka na powierzchni przedniej przedramienia prawego oraz 10—15 naczynek wielkości łebka szpilki na skórze tułowia.

Błony śluzowe są niezmienną. Gruczoły chłonne—niepowiększone.

Narządy wewnętrzne. Płuca w stanie umiarkowanej rozedmy; przy opukiwaniu—ton pudłowy; oddech dosyć ostry; bezwzględna tępość serca jest uszczuplona [wskutek rozedmy]. Tony serca czyste; wzmocnienie drugiego tonu tętnicy płucnej. Tętno 80—86, miarowe, dosyć pełne. Słaby stopień miażdżycy tętnic.

Pozostałe narządy wewnętrzne, jak również układ nerwowy bez zmiany. Mocz kwaśny, przezroczysty, ciężar w. 1015, cukru i białka nie zawiera.

Badanie krwi: czerwonych krążków 3260400; stosunek białych ciałek do czerwonych 1 : 510; hemoglobiny 63%. Pod względem jakościowym krew jest normalna.

Przypadek III-ci. 25-letni B. Sz. wyznania mojżeszowego, handlarz z miasteczka Rożyzszcze na Wołyniu. Wstąpił na oddział dnia 15. XII. 1899 r. [księgi głównej Nr. 5809].

Z wywiadów okazuje się, że ojciec, [który był zawsze zdrowy] umarł wskutek uwięzienia przepukliny pachwinowej; matka żyje i cieszy się dobrem zdrowiem. 17-letni brat widocznie zożłowaty; ma powiększone i ropiejące gruczoły chłonne. Siostry dwie są zdrowe. W rodzinie, nawet dalszej nigdy nie było przypadków takiego cierpienia, jakim dotknięty jest nasz pacjent. Sam on dotychczas nie podlegał cięższym chorobom, ale w dzieciństwie cierpiał na zożły: gruczoły chłonne szyjowe i podżuchwowe były powiększone, na głowie zaś miał dosyć uporczywą wysypkę [pryszczycą]. Syfilisu nie miał.

Przed 3-ma laty podczas służby wojskowej B. Sz. spostrzegł, iż skóra II, III i IV palca stopy lewej zgrubiała i zaczerwieńnięła się. Jednocześnie wystąpiły w tych palcach niezbyt dokuczliwe bóle, które dawały się we znaki jedynie rano, po wstaniu z łóżka przy pierwszych krokach. Bóle te, które pacjent określa jako „ukłucie szpilką“, miały dosyć prędko i w ciągu dnia wcale nie dokuczały, tak iż chory mógł zupełnie swobodnie chodzić, biegać podczas ćwiczeń i nawet brał udział w długich i forsownych marszach. Z biegiem czasu zaczerwienie przeszło na I i V palec, następnie na stopę, a jednocześnie poczęły się też tworzyć guziczki. Zmiany na stopie prawej rozpoczęły się przed 2-ma laty, przyczem wystąpiły także bóle palców, o jakich wyżej była mowa. Guziczki na skórze goleni lewej powstały się zaledwie przed 3—4 miesiącami.

Zwróć jeszcze uwagę na to, że pacjent nasz cierpi na różę, która od czasu do czasu się powtarza i stale umiejscowia się na goleni lewej. Stanowi temu zawsze towarzyszy gorączka, mdłości, ogólne osłabienie oraz bolesne obrzmienie gruczołów pachwinowych lewych.

Stan obecny przedstawia się jak następuje.

Mężczyzna wzrostu średniego, budowy ciała dobrej; tkanki tłuszczowej podskórnej ilość dostateczna.

Na kończynie dolnej lewej znacznym zmianom uległa skóra palców, obu brzegów stopy, oraz okolica stawu golenio-skokowego. W tych miejscach skóra jest barwy ciemno-stalowej, zgrubiała, twarda, podczas gdy część środkowa grzbietu stopy jest zmieniona w daleko słabszym stopniu. Ilość guziczków jest bardzo znaczna, zwłaszcza na palcach. Wielkość ich dochodzi do ziarnka fasoli, kształt jest okrągły lub owalny, barwa ciemno-stalowa. Guziczki mniejsze są zazwyczaj płaskie, większe—półkuliste. Pokrywający naskórek niekiedy złuszcza się, niekiedy zaś ulega tak znacznemu zgrubieniu i zrogowaceniu, iż odnośne guziczki stają się łudzaco podobnymi do rogów skórnych (*cornua cutanea*). Takie właśnie guziczki widać na brzegu zewnętrznym stopy.

Około 8-miu guzów wielkości orzecha włoskiego mieści się w okolicy stawu golenio-skokowego, na brzegu wewnętrznym stopy i jeden na palcu małym. Niektóre z nich uległy owrzodzeniu i są bolesne. Na podszewie skóra ma odcień sinawy, guziczki zaś są płaskie i zaledwie nieco unoszą się ponad po-

wierzchnię. Na skórze dolnej połowy goleni widać kilka jasno-czerwonych plam i około 10-ciu guziczków.

Kończyna dolna prawa uległa zupełnie analogicznym zmianom. Różnica polega na tem, że tutaj na powierzchni tylnej palców, na grzbiecie stopy i w okolicy stawu golenio-skokowego barwa skóry jest rozlana czerwono-siwa, zaś zgrubienie i stwardnienie nie jest tak znaczne, jak na stopie lewej. Ilość guziczków jest dosyć znaczna, a są one bardzo płaskie, ciemno-stalowego koloru. Podeszwa jest mało zmieniona, guziczków niewiele. Skóra goleni normalna.

Co się tyczy kończyn górnych, to tutaj widocznych zmian dostrzedz nie mogłem. Zwróciłem jednak uwagę na to, że skóra na powierzchni grzbietowej członka trzeciego palców III i IV ręki lewej jest cokolwiek ciemniejsza od swego otoczenia. W innych częściach ciała skóra jest normalna. Na tułowiu—*pityriasis versicolor*.

Blony śluzowe nie są zmienione.

Gruczoły chłonne niepowiększone, oprócz pachwinowych lewych. Narządy wewnętrzne i układ nerwowy bez widocznych zmian. Zapalenie ropne ucha środkowego prawego.

Mocz przezroczysty, kwaśny, ciężar wł. 1013; nie zawiera ani białka, ani cukru.

Badanie krwi nie wykryło żadnych zmian jakościowych. Liczba czerwonych krążków krwi 4989800; stosunek białych do czerwonych 1:533. Hemoglobiny 98%. [C. d. n.]

II. PRZYCZYNEK

DO KLINIKI I DO ZMIAN ANATOMO-PATOLOGICZNYCH W SKÓRZE

PRZY

PITYRIASIS RUBRA HEBRAE.

Podali

Dr Wielowiejski

ordynator kliniki chorób wenerycznych i skórnych przy Szpitalu św. Łazarza.

Dr Wł. Kopytowski

były ordynator kliniki przy szpitalu św. Łazarza. Ordynator tegoż szpitala.

[Dalszy ciąg. — Patrz Nr. 37].

Chory pozostawał w naszej obserwacji od października 1899 r. do kwietnia 1900 r. Kuracya naszego chorego w czasie pobytu jego w szpitalu składała się z wielu środków, z których część była przyjmowana wewnątrz, część zaś stosowana miejscowo. Idąc za radą Kaposi'ego, który pierwszy zaczął

używać *acidum carbolicum* przy *pityriasis rubra* i cytuję nawet jeden przypadek wyleczenia tej choroby przy wewnętrznem użyciu *acid. carb.* zastosowaliśmy i w naszym przypadku przedewszystkiem ten środek. Chory nasz dostawał przez dwa miesiące pigułki karbolowe zawartością 0,03 kwasu karbolowego w jednej pigułce i począwszy od 3 pigułek dziennie z powiększaniem dawki dziennej o jedną pigułkę co cztery dni, doszliśmy do 10-ciu pigułek, czyli 0,3 *pro die*. Na tej dawce zatrzymaliśmy się czas jakiś. Środek ten był znoszony dobrze przez pewien czas; uczucie swędzenia i ziębnięcia zmniejszyło się znacznie, chory czuł się nieźle; przy jednoczesnem używaniu na kończyny górne i dolne, okładów pod ceratką z 2%-go wodnego roztworu ichtyolu, jak również i smarowania ciała tranem, skóra trochę zbladła; swędzenie i łuszczenie znacznie się zmniejszyło. Przy jakościowem badaniu moczu, nie wykryliśmy w tym czasie nigdy obecności białka. Następnie, po znalezieniu w skórze przy drobnowidzowem badaniu masy koków, w ciągu 6-ciu tygodni stosowaliśmy do wewnątrz *ol. Gynocardiae* i miejscowe kąpiele co 3-ci dzień, z następczem smarowaniem tłuszczami.

Ol. Gynocardiae póki było stosowane przez nas bardzo ogłędnie—zaczeliśmy dawać naszemu choremu po 5 kropel—znoszone było nieźle; kiedy jednak doszliśmy do 55-ciu kropel na dawkę, dając ją 3 razy dziennie w szklance herbaty, chory dostał zaburzeń przewodu żołądkowo-kiszkiowego. Łuszczenie się i czerwone zabarwienie skóry nie ustępowało.

Uczucie swędzenia i zimna trzymało się i oprócz tego w wielu miejscach potworzyły się powierzchowne nadpęknięcia skóry, co powodowało duży ból przy wykonywanych ruchach.

Nie widząc racyi stosowania dalej tej kuracyi, przeszliśmy na czas jakiś do miejscowego leczenia, a mianowicie: codziennego jednorazowego nasmarowania ciała 10% *ung. ichthyoli* i kąpeli 28° R, co drugi dzień z następczym smarowaniem *ol. Jecoris Aselli*. Kuracya ta, stosowana przez miesiąc, nie dała nam żadnych pomyślnych rezultatów. Łuszczenie się w dni, w których nie przyjmował chory kąpeli, występowało tak obficie, że rankami w łóżku można było zbierać masy odwarstwionego naskórka. W tym okresie łuszczenie skóry odbywało się dużymi płatami. Chory przytem ogromnie spadł na wadze i czuł się znacznie gorzej.

Przy dokonanyam w tym czasie badaniu skrawka skóry, znaleziono w głębokiej warstwie dermy olbrzymie komórki. Wiadomo, że JADASSOHN w jednym przypadku *pityriasis rubrae* typu HEBRA'y, znalazł również olbrzymie komórki a w gruczole limfatycznym chorego, zmarłego na tę samą chorobę, kilka laseczników gruźliczych. Fakty te zachęciły nas do zastosowania w danym razie *guajacoli carbonici* w pigułkach. Zacząwszy od 1-go grm. dziennie i powiększając dawkę dzienną stopniowo, doszliśmy zaledwie do dziennej dawki 2,0, kiedy chory odmówił nam wprost przyjmowania nadal tego środka, tłómacząc się uporczywem rozwolnieniem i upadkiem sił. Jednocześnie chory nasz, będąc pomieszczony, z braku miejsca, na sali wenerycznej, gdzie kilku chorych wcierało szaruchę, dostał zapalenia merkuryalnego błony śluzowej ust, które ustąpiło dopiero po 10-ciu dniach. W moczu, badany sposobem WIRZ'a,

wykryto obecność rtęci. Po ustąpieniu zapalenia w ustach postaraliśmy się określić wskaźnik urotoksyczny. Otrzymaliśmy rezultat, wprost sprzeczny z naszym przypuszczeniem. Trujące własności moczu okazały się znacznie słabsze, niż normalnie bywa, pomimo, że przy zupełnym braku pocenia się u naszego chorego, toksyczne własności moczu, zdawało się, powinny być znacznie wzmożone. Być może, że zależy to wprost od tej wadliwości, jaka bywa przy dzisiejszym sposobie badania i dlatego też określanie urotoksycznego wskaźnika nie ma już dzisiaj tego znaczenia, jakie mu tak niedawno przypisywano.

Urotoksyczny wskaźnik określany był 2 razy. Ilość moczu była zbierana z całej doby. Do zastrzykiwań użyte były króliki. W pierwszym razie królik użyty do doświadczenia ważył 2900,0. Mocz zastrzykiwany był do *vena auricularis mediana et lateralis* na prawem uchu. Śmierć nastąpiła po wstrzyknięciu 400,0 moczu chorego. W drugim razie, królik wzięty do doświadczenia ważył 3350,0. Zastrzykiwanie, zrobione do obnażonej specjalnie na ten cel *venae jugularis*, dało nam następujący wynik: przy zastrzyknięciu 50 ctm. sz. wystąpiło u królika *myosis* i oddawanie moczu; przy 100 ctm. sz.—słabe drgawki mięśni brzusznych; przy 120—wyraźne *myosis*; przy 200—silna duszność i stałe oddawanie moczu, przy 250—silne drgawki; przy 300—bardzo silne drgawki i wreszcie przy 330—śmierć.

Przez cały czas pobytu chorego w szpitalu pod naszą obserwacją, mocz zazwyczaj był badany dwa razy tygodniowo na obecność białka i przez długi czas białko nigdy wykrywane nie było, jak również i ogólne własności moczu, jak: ilość z doby, przezroczystość, ciężar gatunkowy i odczyn, nie wychodziły zupełnie z granic normy.

Raz jeden dokonana była analiza ilościowa moczu. Oto rezultat tego badania: ilość z doby 1400; barwy słomiano-żółtej; przezroczystość zupełna; ciężar gatunkowy 1019; odczyn wyraźnie kwaśny; części stałych 60,5, azotu całkowitego 15,0; 28,0—kwasu moczowego, 1,2—chlorków, 12,0—fosforanów, 3,2—siarczanów, mocznika 32,4; kwasów eterosiarczanych 0,2.

Składników patologicznych, jak: białko, pepton i cukier gronowy, nie znaleziono.

Dnia 8-go marca pod świeżem wrażeniem przeczytanego artykułu GREUL'a o pomyślnem stosowaniu jodotyroidyny wewnątrz przy *pityriasis rubra* typu HEBRA'y, zaczęliśmy stosować ten środek w proszku po 0,3, trzy razy dziennie, do wewnątrz; jednocześnie, dla nadania suchej skórze większej elastyczności, zaleciliśmy smarowanie ciała dwa razy dziennie *oleo Jecoris Aselli*. Po 4-ch dawkach jodotyroidyny, stan chorego raptownie, bez żadnej widocznej przyczyny, znacznie się pogorszył. Z dnia 10-go marca 1900 r. odnotowaliśmy: ciepłota 39,2; tętno częste i słabe; język obłożony białym nalotem; mocz z zawartością białka 2,5‰. Przy opukiwaniu klatki piersiowej znaleźliśmy wyraźne stępienia w prawym dolnym płacie; przy wysłuchiowaniu w tym miejscu—oskrzelowy oddech i masę wilgotnych rżężeń. Ze strony serca zanotowaliśmy szmer rozkurczowy nad aortą. Pierwszy ton u wierzchołka serca bardzo słaby; w pozostałych głównych punktach tony słabe, ale czyste. Tętno

przyśpieszone i o słabem napięciu. Z powodu tego niespodziewanego powikłania zasadniczej sprawy chorobowej przerwaliśmy dawanie wewnątrz jodotyroidyny i zaleciliśmy *coffeinum natro-benzoicum* po 0,2, dziennie 3 razy. Wieczorem tego samego dnia ciepłota 40,1, tętno bardzo słabe; w moczu białka 3‰. Przy wysłuchiowaniu klatki piersiowej—rzężenia wilgotne i bardzo obfite. Przy wypukiwaniu stępienie na całej przestrzeni dolnego płata płuca z prawej strony. Jednocześnie zauważyliśmy, że skóra znacznie zbladła i łuszczenie na całym ciele wystąpiło pod postacią dużych płatów. Chory osłabiony, śpi niespokojnie.

Odstawiliśmy wtedy *coffeinum natro-benzoicum* i zaleciliśmy *trae strophanthi et valerianae aa. p. aeq.*, po 15 kropel na dawkę i na noc *natrum bromatum* 1,0. Dnia 9 marca ciepłota 39,4°, arytmia tętna, upadek sił. Ze strony klatki piersiowej i serca objawy też same, co dawniej; moczu 1000,0 z dużą zawartością białka [4‰]. Skóra zbladła jeszcze więcej. Naskórek wciąż się odwarstwiał w postaci dużych płatów. Wobec arytmii tętna zaczęliśmy podawać naszemu choremu *infusum fol. digital.* [1 : 150] po łyżce stołowej, co 2 godziny. O godzinie 1-iej w południe: *pulsus filiformis*, ciepłota 38,3°, znaczny upadek sił. Przy wysłuchiowaniu klatki piersiowej—słaby oskrzelowy oddech z masą wilgotnych rzężeń. Mając już do czynienia o tej porze z niewyczuwalnym prawie tętnem, zaleciliśmy dawać kamforę po 0,05 na dawkę, pozostawiając nadal użycie *digitalis*. Tętno nie poprawiło się zupełnie, chory stracił przytomność, na pytania nie odpowiadał i o godz. 3-ciej po południu życie zakończył.

Niezwykła rzadkość *pityriasis rubrae* powoduje, że choroba ta nie tylko klinicznie, lecz tem bardziej i anatomo-patologicznie, jest rzadko badaną. Najlepszym dowodem wyżej przytoczonego zdania może służyć fakt, że od czasu ogłoszenia przez JADASSOHN'a w 92-gim roku pracy o *pityriasis rubra*, w literaturze nie znaleźliśmy nowych anatomo-patologicznych badań na tą chorobą, prócz pracy DOUTRELEPONT'a, wyszłej w zeszłym [99]roku. Zniewoliło to nas do bardziej szczegółowych badań anatomo-patologicznych nad tą chorobą i do wyświetlenia jej stosunku do gruźlicy, na co po raz pierwszy zwrócił uwagę JADASSOHN.

Jak wiadomo, FERDYNANDOWI HEBRA'rze przypadła zasługa wyosobnienia klinicznego *pityriasis rubrae* z grupy innych chorób skórnych, syn zaś tego wielkiego wiedeńskiego dermatologa, HANS HEBRA po raz pierwszy zbadał histologicznie skórę w dwóch przypadkach tej choroby.

W pierwszym przypadku, w którym choroba ciągnęła się lat kilkanaście, warstwa rogowa była zgrubiała (*Epidermidallage*); warstwa komórek koleczastych skórczona (*verkummerten Retezellen*) i nacieczona; warstwa brodawek zanikła, w części też naciekła; pod nią silnie rozwinięta warstwa komórek barwnikowych. Warstwa włókien elastycznych silnie rozwinięta. [UNNA w swej „*Hystopatologie der Hautkrankheiten*“ słusznie robi uwagę, że w tym czasie nieznaną była jeszcze żadna dokładna metoda barwienia włókien elastycznych, ostatni więc wynik badania należy przyjąć z zastrzeżeniem]. Nacieki

zapalne w warstwie podskórnej wzdłuż naczyń; z gruczołów HEBRA odnalazł tylko jeden i to mało zmieniony gruczoł łojowy. Autor zaznacza, że cały preparat robił na nim wrażenie zwykłej blizny, pokrytej naskórkiem.

W drugim przypadku, we wczesnych okresach choroby, zmiany histologiczne słabo wyrażone: nieznaczne ilości leukocytów w *rete Malpighii*, nacieki zapalne na przebiegu naczyń, w skórze właściwej brak barwnika. W warstwie brodawek, w gruczołach skóry i włosach zmian nie można zauważyć.

Opisy te odnoszą się do 1876 roku.

Przypadek, opisany przez KAROLA CAHN'a dotyczył dziecka ze silnie rozwiniętą chorobą: warstwa rogowa zawierała komórki z jądrami, warstwa OEHL'a szersza niż zwykle, warstwa brodawek wydłużona i ścięczała; nacieki w skórze właściwej rozłożone wzdłuż naczyń. Włókna elastyczne w zwiększonej ilości. Gruczoły nie zmienione [1884].

ELZENBERG, badając skórę z pod pachy i pleców chorego na *pityriasis rubra*, znalazł warstwę rogową zgrubiałą, w warstwie komórek kolczastych znaczną ilość komórek limfatycznych [leukocytów]. Warstwa brodawek była szerszą niż normalnie, około ich naczyń znaczna ilość małych komórek; nacieki w górnej warstwie skóry właściwej występują jeszcze silniej, w dolnej warstwie nacieki się zmniejszają i spotykają się przeważnie ogniskami, około pochewek włosów, w miejscach przyczepu gładkich mięśni skóry i około gruczołów skóry. Gruczoły potowe znacznie rozszerzone [niekiedy 5 — 6 razy], nabłonek ich ściągnięty (*eingedrückt*); około przewodów gruczołów potowych limfocyty grupują się ogniskami [r. 1887].

W dwa lata później TOMASOLLI opisał z oddziału dra UNNA'y w Hamburgu nowy przypadek *pityriasis rubrae*. Preparaty pochodziły ze skóry trupa 69-letniego mężczyzny. W przypadku tym warstwa rogowa była zgrubiała, homogenna w górnych częściach, w dolnej warstwie występowały komórki ze spłaszczonymi jądrami. Warstwa komórek ziarnistych bądź zanikła, bądź występowała bardzo słabo. Warstwa komórek kolczastych ścięczała, przestrzenie między komórkami w tej warstwie rozszerzone, miejscami zawierają wiele leukocytów. Warstwa brodawek miejscami zanikła. Drobnokomórkowe nacieczenie pod postacią szerokiej warstwy, bieżącej równolegle do powierzchni skóry, występuje w górnych warstwach skóry właściwej; nacieki ten jest silniej tam wyrażony, gdzie brodawki jeszcze nie zanikły. Naczynia w warstwie brodawek i w górnych warstwach skóry właściwej rozszerzone. Tkanka elastyczna w miejscach nacieków zanikła lub słabo wyrażona. Dużo barwnika w górnych warstwach skóry bądź to w komórkach z wyrostkami, bądź też swobodnie leżącego. W głębszych warstwach skóry zmiany wyrażają się jedynie nieznacznym zgrubieniem *intimae* naczyń. Gruczoły potowe normalne; włosów i gruczołów łojowych autor nie mógł odszukać.

PETRINI i BABES badali dwa razy skórę wyciętą z chorego na *pityriasis rubra* w odstępach pięciomiesięcznych.

Pierwszy preparat pochodził ze skóry biodra. Warstwa rogowa rozszczepiona zawiera jądra. *Str. lucidum* zgrubiałe [prawdopodobnie *granulosum* zawiera 3—4 rzędów komórek]. Nieznaczne zmiany w warstwie MAL-

FIGHIEGO skóry. Brodawki ścięzłałe, co według autorów zależy od zaniku naczyń krwionośnych, których ścianki są sklerotyczne. Na podstawie brodawek widać bardzo zgrubiałe ścianki naczyń, wskutek czego następuje ich zwężenie, a nawet zatkanie. Na przebiegu naczyń granulacye; około nich silny rozwój tkanki elastycznej. Włókienka tkanki łącznej zgrubiałe. W skórze właściwej ścianki naczyń zgrubiałe, światła ich zwężone lub zatkane. Naczynia utraciły elastyczność (*rigidité*).³ Na wierzchołkach brodawek autor znajdował komórki embryonalne (?), których jądra wcale nie przyjmowały barwników.

Drugi preparat pochodził z zewnętrznej powierzchni skóry ramienia. Preparat był złożony za pomocą metody RENVIER'a. Parakeratoza w warstwie rogowej, zgrubienie warstwy MALPIGHI'ego. Na wierzchołkach brodawek znajdują się mocno zabarwione komórki gwiazdowate, których wyrostki daleko sięgają w głąb warstwy kolczastej. Takież komórki w powierzchownych warstwach skóry właściwej, łączące się z wyrostkami komórek w brodawkach. Ścianki arteryi zgrubiałe, w niektórych masy hyalinowate; niektóre żyły mają naczynia ścięzłałe i światło w nich niekiedy z zawartością hyaliny. Tkanka łączna skóry sklerotyzowana, zawiera wiele włókien elastycznych. Włókna mięsne w skórze występują w wielkiej ilości i sięgają niekiedy aż do wyrostków sieci MALPIGHI'ego. Włos okrężony jakby lejkiem, utworzonym z niezupełnie zrogowaciałych komórek nabłonka. W zewnętrznej pochewce włosa wiele komórek gwiazdowatych, łączących się ze sobą wyrostkami. Brodawki włosa w stanie zaniku. Zanik komórek gruczołów łojowych, w przewodach gruczołów potowych często masy hyalinowate [1890].

JADASSOHN opisuje dwa [względnie 3 przypadki r. 1892].

W przypadku pierwszym brana była skóra z trupa z różnorodnych miejsc i utrwalona w różnorodnych płynach. Zmiany występowały prawie wszędzie jednakowe. Warstwa rogowa zawierała jądra nieforemnego kształtu, zabarwione ciemno, prawdopodobnie jądra leukocytów. Warstwa ziarnista słabo wyrażona. Warstwa komórek kolczastych dobrze zachowana, zawierająca niekiedy leukocyty w nieznacznej ilości. Naczynia brodawek napełnione czerwonymi krążkami krwi. Nieznaczna infiltracya brodawek, niekiedy występuje silniej. W tkance brodawek znajdują się dość obficie słabo zabarwione jądra stałych komórek tkanki łącznej.

Komórki tuczne ERLICH'a (*Mastzellen*), barwione błękitem metylenowym, w wielkiej ilości leżą wzdłuż naczyń brodawek. Wiele komórek barwnikowych, zawierających wrzecionowate jądro. Włókna elastyczne skóry słabo występują. W skórze właściwej niezwykła ilość barwnika w przeciwieństwie do prawie zupełnego braku barwnika w warstwie komórek wałeczkowatych.

Na preparatach utrwalonych w płynie FLEMMING'a znaczna ilość mitoz.

W drugim przypadku autor badał skórę z boku tułowia wraz z wyciętym jednocześnie gruczołem chłonnym. Zmiany były analogiczne jak i w pierwszym przypadku, różnica polegała na tem, że w warstwie MALPIGHI'ego znajdowało się więcej leukocytów i więcej mitoz, a w skórze właściwej zauważyć

można było większą ilość stałych komórek tkanki łącznej i miejscami większych ogniskowych nacieków.

W gruczołach, oprócz komórek barwnikowych, którym autor poświęcił oddzielną pracę, JADASSOHN znalazł komórki olbrzymie i kilka typowych laseczników KOCH'a.

W dopisku swej pracy autor zaznacza, że otrzymał od prof. FINGER'a kawałek skóry z *pityriasis rubra*, pochodzący jeszcze ze zbiorów zmarłego prof. WERTHEIM'a. JADASSOHN, badając skrawki z tej skóry, znalazł w niej komórki olbrzymie, z jądrami, rozłożonemi u obwodu komórek i nekrozę zawartości. Laseczniki KOCH'a nie były odnalezione. Komórki olbrzymie leżały w najgłębszych warstwach skóry właściwej, względnie w górnej tkance podskórnej, skóra zaś właściwa była wolna od zmian charakterystycznych dla gruźlicy.

Nakoniec DOUTRELEPONT [rok 1900] opisuje dwa przypadki *pityriasis rubrae*, zakończone wyzdrowieniem, w których badana była chora skóra, wraz z przyległą zdrową, przyczem zmiany w niej okazały się bardzo podobnemi do zmian, opisanych przez JADASSOHN'a. Skóra pochodziła z kobiet: 17-0 i 40-letniej.

Na preparatach, pochodzących z tych chorych kobiet, widać pod małym powiększeniem, że zmiany chorobowe mają siedlisko w warstwie nabłonkowej skóry i w warstwie brodawek.

Pod dużym powiększeniem w warstwie zrogowaciałej skóry jasno występuje parakeratoza. Warstwy komórek ziarnistych przeważnie nie widać, niekiedy słabo występuje. Przerost warstwy MALPIGHI'ego; liczne mitozy w głębokich jej warstwach. W warstwie komórek wałeczkowatych, dobrze zachowanej, brak barwnika, który natomiast silnie występuje w warstwie brodawek i w górnych warstwach skóry właściwej. W przyległych częściach skóry zdrowej warstwa komórek wałeczkowatych zawiera dużo barwnika. Nieznaczna ilość leukocytów w warstwie śluzowej. Brodawki wydłużone, silnie nacieczone. W skórze właściwej nacieki występują przeważnie na przebiegu naczyń, torebek włosowych i gruczołów potowych. W skórze właściwej dużo komórek tucznych (*Mastzellen*). Na preparatach, utrwalonych w płynie MÜLLER'a lub w formalinie, naczynia zawierają wiele czerwonych ciałek krwi. *Archiv für Dermatologie und Syphilis* T. L. Z. I. str. 122 i następn[e].

[C. d. n.].


STRESZCZENIA ZBIOROWE.

O zółzach (scrophulosis).

[„Die Scrophulose“ przez prof. CORNET'a w Spec. Path. u. Ther. NOTHNAGEL'a Tom. XIV
cz. IV. 1900].

Streszczenie

Kazimierz Rzętkowski.



[Dalszy ciąg — Patrz Nr. 37].

II.

Zmiany anatomo-patologiczne przy ropnej formie skrofulozy nie mają w sobie nic charakterystycznego dla tej choroby. Skrofuliczne kataraty błon śluzowych nie odznaczają się niczem od zwykłych: i tu mamy przekrwienie, nabrzmienie i zgrubienie błony śluzowej, wzmożone wydzielanie powiększonych gruczołów śluzowych, złuszczenie się nabłonka i t. p. Sprawy skórne skrofuliczne także nie przedstawiają nic specyficznego. RINDFLEISCH za charakterystyczną cechę wysięków skrofulicznych uważał obfitość w nich pierwiastków komórkowych i znaczne nacieczenie drobnokomórkowe tkanki łącznej. Są to jednak cechy ogólne [BIRCH-HIRSCHFELD] innych przewlekłych zapaleń. Gruby nos i zgrubiała warga górna—również nie są specyficzne dla skrofulicznych, ponieważ mogą powstawać w skutek spraw zastoinowych. Atoli cechą charakterystyczną tych spraw—o czem już wspominaliśmy—jest ich uporeczywość, częste nawroty i wielość różnorodnych spraw, jednocześnie lub kolejno występujących (*eczema*, kataraty, kataraty łącznicy, wyrośnięte adenoidalne i t. p.).

Dominujące stanowisko zajmują tu zmiany w gruczołach limfatycznych. Zmiany te za życia polegają na niewielkiem powiększeniu tych gruczołów; konsystencya ich mięsista, na ucisk są elastyczne; powierzchnia przekroju mózgowata, barwy blado-szarej lub różowej z białym odcieniem. W tem stadyum—pierwsze lub „hyperplastyczne“, przerostowe stadyum [VIRCHOW] skrofulozy—gruczoły rzadziej bywają przedmiotem badań anatomo-patologa. W stadyach późniejszych liczba limfocytów powiększa się znacznie, naczynia krwionośne ulegają rozszerzeniu i nalaniu: tworzy się to, co VIRCHOW nazwał „*ein zellenreiches hyperplastisches Lymphom*“. W innych razach przeważa zapalenie tkanki łącznej otoczki lub *reticulae*—stwardnienie i włóknisty przerost (*induratio, hyperplexia fibrosa*). W tym stanie gruczoły mogą pozostawać przez całe lata. Czasem—drogą zwyrodnienia tłuszczowego i rezorbeyki przerost zmniejsza się i znika (*scrophula fugax*) i tylko nieco zgrubiała otoczka i przedziałki wskazują na sprawę, jaka w gruczole się odbyła. Czasem zaś—wskutek nasilenia sprawy zapalnej—sprawa dochodzi do ropienia, które może nie ograniczać się do wnętrza gruczołu, ale rozprzestrzeniać się po za otoczkę (*periadentitis*), zlewać się z sąsiednimi zropiałymi częściami i t. p. Początkowe okresy ropnia mogą również przejść bez śladu a gruczoły uleść zwapnieniu

Co się tyczy skrofulicznych spraw w kościach, to wydaje się bardzo mało prawdopodobnem, aby one były niegruźliczego pochodzenia.

Punktem wyjścia dla zmian anatomo-patologicznych przy gruźliczej formie skrofulozy jest gruzełek. CORNET w krótkości omawia zasadnicze cechy wilka i *scrophuloderm'y*. *Lupus* przedstawia się histologicznie jako tkanka granulacyjna z typowemi ogniskami gruzełków, ubogich w laseczniki [wskutek hamującego wpływu niskiej ciepłoty skóry!]. *Scrophuloderma* jest to podskórny guzik z tkanki granulacyjnej z gruzełkami i lasecznikami, ograniczony ściślej od otaczającej tkanki, niż wilk. Co się tyczy gruczołów, to przy czystej ich gruźlicy znajdujemy w nich gruzełki pojedyncze lub zlewające się w konglomeraty, w środku zserowaciałe, czasem zwapniałe, czasem zaś rozmiękczone i pękające na zewnątrz. W masie serowatej rzadko znajdujemy laseczniki gruźlicze. W innych razach cała sprawa ogranicza się do drobno-komórkowego nacieczenia wrzecionowatemi komórkami z niewielką ilością zarazków. Do zserowacenia w tych razach przez dłuższy czas nie dochodzi i gruczoł pozostaje przez czas dłuższy w stanie przerostu. Jeżeli do procesu czysto gruźliczego dołączy się zakażenie ropne, to wówczas zserowacenie nie daje zbyt długo czekać na siebie. W tych razach—gruczoły od dłuższego czasu powiększone—zaczynają nagle wykazywać oznaki zapalenia ostrego, powiększają się szybko i pękają. W innych razach gruzełki rozwijają się w gruczole już powiększonym (*scrophul. pyogen.*). Wówczas na przekroju gruczołu pojawiają się szare, matowe punkciki i plamki, które zlewają się w żółtawe, nieprzezrocyste, suche plamy. Z czasem cały gruczoł zamienia się w jednostajną masę serowatą, która na przecięciu wygląda jak „świeży kartofel, tylko nie tak wilgotna“ [VIRCHOW]. Miejsce, w którym zawartość gruczołu przerywa się na zewnątrz, zamyka się zazwyczaj blizną, mocno wglębioną.

Na zakończenie CORNET w krótkości rozpatruje anatomie patologiczną zmian skrofulicznych w kościach i okostnej, oraz w stawach. Zmiany te są znane powszechnie jako sprawy gruźlicze kostne i stawowe. Nie zatrzymując się dłużej nad niemi, przechodzimy z kolei do symptomatologii skrofulozy.

III.

Symptomatologia.

W gruźliczej formie skrofulozy objawy ze strony skóry i błon śluzowych ustępują na drugi plan przed objawami ze strony gruczołów i kości. Ogólne objawy przy tej formie gruźlicy nie są tak groźne, jak przy innych [gruźlica płuc, mózgu], co zależy od anatomicznych warunków umiejscowienia sprawy, oraz od tego, że gruczoły, skóra, kości nie mają tej wagi w istnieniu ustroju, co płuca, mózg.

Przy ropnej formie skrofulozy przeważają objawy na powierzchni skóry, skąd rzadko przechodzą po za gruczoły limfatyczne. Wreszcie w mieszanej formie objawy zależą do przewagi tego lub owego zarazka.

A. Objawy miejscowe na skórze.

a) postać gruźlicza.

Wilk (*lupus*) umiejscowia się na twarzy, w otworach jamnosowych, w okolicy przetok, rzadko na skórze innych okolic. Występuje w postaci ziarenek, dochodzących do wielkości ziarna gorczycy, barwy ciemno-czerwonej lub brunatno-żółtej. Ziarenka te—zrazu pojedyncze i rozsiane, nie wystające—zlewają się w plamy (*lup. maculosus*), które zaczynają wystawać ponad skórę początkowo w postaci płaskich, gładkich wyniosłości. Po brzegach zaokrąglonych wilk rozszerza się czasem dosyć szybko (*lupus serpiginosus*). Pojedyń-

cze ziarenka mogą rozpadać się często pod wpływem zakażenia wtórnego (*lup. exculcerans*) i wówczas tworzą się wrzody z miękkimi, wyraźnymi brzegami, z łatwo krwawiącym, pokrytym ziarniną lub żółtawo brunatnymi strupkami, dnem. W środku wrzodu tworzy się duża, nierówna, promienista blizna. Następstwa rozpadu i nierównomiernego gojenia się blizn są bardzo przykre i szpecą twarz, tworząc defekty nosa, uszów, powiek i t. p.

Scrophuloderma—w przeciwieństwie do wilka—rozwija się jako ograniczony guzik w tkance podskórnej (*granuloma subcutaneum* NEISSER'a). Początkowo wygląda jak twardy guziczek pod skórą, która przesuwana nad nim. Z czasem występuje jako zimny ropień podskórny, poczem zamienia się na wilka lub prowadzi do spraw kostnych, zależnie od tego, czy prąd limfy uniesie laseczniki ku skórze, czy też w głąb. Skóra—w pierwszym razie—coraz bardziej zcieńcza się nad guzem, zrasta się z nim, staje się czerwono-błękitną wreszcie pęka i tworzy się wrzód (*scrophuloderma ulcerosum*).

Lichen scrophulosorum związany jest po większej części ze skrofulozą, chociaż dotychczas nie rozstrzygnięto, czy powodują go każdorazowo laseczniki gruźlicze, czy też coś innego, i czy znajdowane w nim laseczniki nie są czasem niby gruźlicze. Inne cierpienia skórne (*tuberc. pustulo-ulcéreuse* GAUCHER, *folliculitis acneiformis* HALLOPEAU] spotykamy przy skrofulozie rzadziej.

EHRMANN, NEUMANN i in. widywali przy skrofulozie u syfilityków specjalną formę wysypki (*exanthema papulo-pustulosum*), łuszczącą się i przechodzącą w ciemne zabarwienie i blizny. Znaleziono przy niej komórki olbrzymie. Autorowie widzą w niej mieszaną formę syfilisu z żoźkami. Część wysypki znika pod wpływem leczenia rtęcią, na pozostałość doskonale działa tran.

b) p o s t a ć n i e g r u ż l i c z a skrofulozy występuje na skórze najczęściej w postaci rozmaitych form *eczema*'tu, który nawet w mieszanej gruźliczo-ropnej formie skrofulozy nie bywa spowodowany przez laseczniki gruźlicze. Prócz tego opisywano przy tej postaci skrofulozy niewielkie liczne wrzodziki skórne uporczywe. HUCHINSON, WHITE obserwowali u dziecięcych, rzadziej u chłopców t. zw. *erythema induratum scrophulosorum* [BASIN], podobną do *erythema nodosum*. Wysypka ta pojawia się w postaci purpurowych guzów na kończynach dolnych, na ramionach; guzy te przechodzą w uporczywe, bolesne wrzody. Wielu autorów opisuje przy skrofulozie *prurigo* HEBRAE.

B. Objawy miejscowe na błonach śluzowych.

Ropna postać skrofulozy przejawia się na błonach śluzowych w postaci częstych i uporczywych katarów, które umiejscawiają się w nosie, zatykając go, powodując obfitą śluzową, śluzowo-ropną wydzielinę (*rhinitis chron. purulenta*). Zatkanie nosa zmusza dziecko do oddychania ustami, stąd możliwość zakażenia głębszych dróg oddechowych. Często u dzieci skrofulicznych istnieje zanikowy katar błony śluzowej nosa (*rhin. atrophic. foetida — ozaena*). W związku z temi sprawami w nosie widzimy u skrofulicznych bardzo często wyrosłe adenoidalne. Forma gruźlicza skrofulozy rzadziej umiejscawia się na błonach śluzowych, co bywa zato częściej w latach późniejszych.

VOLKMANN uznaje możliwość istnienia *ozaenae tbc.*, inni autorowie znajdowali w wyrosłach adenoidalnych laseczniki gruźlicze. Częste zapalenia gardła, sprawy w migdałach towarzyszą zwykle skrofulozie. Stąd nosowy przyton głosu, chrypka, chrząkanie, czasem utrudnienie słuchu. NEUMANN opisał zmiany na zębach mlecznych [zwłaszcza przednich górnych] w postaci brunatno-zielonego osadu na szyjce zęba w pobliżu dziąsła, który przechodzi czasem w *caries*. N. widział te zmiany prawie w $\frac{2}{3}$ przypadków. Ropnie pozaprzelikowe powstają u skrofulicznych na skutek zropienia gruczołków na przedniej powierzchni kręgosłupa lub od zapalenia okostnej i kręgów szyjowych.

Częstym objawem skrofulozy są przewlekłe ropne sprawy w uchu środkowym. Występują po chorobach ostrych zakaźnych u dzieci (odra szkarlatyna i t. p.) lub też — przez sąsiedztwo — z jamy nosowej, gardła i t. p. Mamy więc *otitis media acuta, chronica*, kataru ucha środkowego, *eczema muszli, otitis externa*, oraz — rzadszą formę — *otitis externa*, spowodowaną przez *aspergillus (mycosis aspergillina)*. Ta forma występuje często u dzieci, mieszkających w wilgotnych izbach. Większość tych objawów należy do ropnej postaci skrofulozy. Gruźlicze sprawy w uchu środkowym nie powodują zazwyczaj bólów, które towarzyszą ropnym. To też bezbolesność, przedziurawienie w wielu miejscach błony usznej, szybkie zniszczenie błony śluzowej powinny zwracać poszukiwania w kierunku gruźlicy. Tym sprawom towarzyszy zniszczenie kostek słuchowych, serowaty rozpad błony śluzowej, *caries et necrosis* sąsiednich kości, *meningitis tbc.*, ropnie mózgu, *thrombosis sinus petrosi*, zniszczenie kanału FALLOPIUSZA, *paralysis nervi facialis, arosiones art. carotis* i t. p. Ze strony powiek widzimy u skrofulicznych zaczerwienienie powiek, zgrubienia ich brzegów, ekcematy wilgotne i luszczące się. Brzegi powiek zlepiają się zrana, powstają na nich ranki, jęczmienię, *ectropion*. Wreszcie sprawa rozwija się na łącznicy (*conj. blennorrh. scrophul., conj. phlycten.*), na rogówce (*keratitis phlyct., pannus, ker. fasciculosa*). O ile w tem wszystkim uczestniczy gruźlica, na to odpowiedzieć trudno. Stwierdzono gruźlicę w niektórych przypadkach *keratitid. parenchymatosae, chalazion, lupus conjunctivae*. Co się tyczy objawów ze strony głęboko położonych błon śluzowych, to za takie przy skrofulozie uważamy kataru błony śluzowej krtani i oskrzeli, kataru kiszek, kataru pochwy i t. p.

C. Objawy ze strony gruczołów limfatycznych.

Stanowią najważniejszy punkt w symptomatologii skrofulozy. Zarówno w postaci gruźliczej, jak i w ropnej objawy początkowe ze strony gruczołów są prawie jednakowe: w ropnej — przebieg ich jest szybszy i ostrzejszy, w gruźliczej — bardzo powolny i słabszy. Ze wszystkich gruczołów najczęściej i najpierwej skrofuloza umiejscawia się w gruczołach szyjowych. Tu sprawa zaczyna się od powiększenia się tego lub owego gruczołu, do czego początkowo rzecz się cała sprowadza. Gruczoł powiększony — jeśli mamy do czynienia z postacią ropną — może z czasem zmniejszyć się. W innych razach, w miarę wzmaganą się zakażenia coraz to nowe gruczoły powiększają się i wówczas stają się podobne do węzłów na szurze lub do pereł. Ten i ów gruczoł ropieje, sprawa przenosi się na jego otoczenie, następują zrosty unieruchamiające pakiet gruczołów, który zaczyna cisnąć na sąsiednie części miękkie (naczynia krwionośne, drogi oddechowe). Wkrótce pojawia się chałbotanie, skóra nad guzem napręża się lub obrzęka, robi się coraz cieńszą i wówczas — jeżeli chirurg w porę z pomocą nie przyjdzie — guz otwiera się na zewnątrz kilkoma otworami, z których płynie ciecz ropna, czasem surowicza, wydzielają się serowate grudki nakształt mleka zwarzonego i wytwarzają się kręte przetoki, które rozszerzają się w jamy zatokowate, wysłane ziarniną, ropiejące. Goją się one bardzo trudno i nie prędzej, niż cała serowata lub ropna zawartość nie wysączy się z nich; wówczas tworzą się na miejscach otworów głęboko powciągane, szpetne blizny. Tu i owdzie tworzą się ropnie podskórne opadowe. Sprawa powyższa trwa miesiące i lata, rozprzestrzeniając się zwolna na coraz szersze okręgi układu limfatycznego.

Gruczoły pachowe i pachwinowe rzadziej nabrzmiewają samodzielnie, częściej zaś skutkiem sąsiednich spraw kostnych. Bardzo ważnemi, z punktu widzenia symptomatologii, są sprawy w gruczołach oskrzelowych. Zwróciły one na się uwagę klinicystów już od dawna. Wyczuć ich naturalnie bezpośrednio nie możemy; podmiotowo sprawiają pacjentom uczucie ciężkości i ucisku w piersiach: „jakby klusek stanął w piersiach“, bóle, oraz kaszel. Nawet

przy nieznacznej wielkości mogą wywoływać objawy uciskowe ze strony nerwów. Tak, ucisk na nerw błędny lub jego gałązki może sprowadzać przyspieszenie tętna, z następczem rozszerzeniem serca. Ucisk na czuciowe gałązki *nervi vagi* zmniejsza czułość błony śluzowej krtani i oskrzeli, co ułatwia infekcyę skutkiem zatrzymywania się sekrecyi. Ucisk na nerw *recurrens* powoduje napadowy kaszel kokluszowaty, czasem połączony z wymiotami; występują często napady duszności podobne do astmy, paralize i parezy mięśni głosni [często jednostronne lewe] z chrypką, bezgłosem, *laryngospasmus* i t. p. Ucisk na *sympathicus* powoduje rozszerzenie źrenicy na odpowiedniej stronie. Ucisk na oskrzela i krtani powoduje ich zwięźnięcie, duszność przeważnie wdechową, zwiększającą się w pozycyi leżącej. Ucisk na aortę wywołuje przerost serca—na *v. cava sup.*—obrzęk twarzy, szyi, sinicę i t. p. Widziano przytem inspiacyjne znikanie tętna [ucisk na aortę] i szmer żylny przy odwróceniu głowy (ucisk na *v. anonyma*) [GOGUEL]. Znaczne obrznięcia gruczołów oskrzelowych dadzą się ujawnić i drogą badania fizykalnego. Pukanie ujawnia czasem stłumienie w górnej części mostka, w 3-ej przestrzeni międzyżebrowej górnej aż do obojczyka. Auskultacyjnie przy większych obrznięciach gruczołów oskrzelowych—odpowiednio do lepszego przewodnictwa — wysłuchujemy pomiędzy 2—4 kręgiem grzbietowym oddech wyraźnie oskrzelowy, zwłaszcza *in fossa supraspinata dextra*, lub też — skutkiem ucisku oskrzela większego — odpowiednie osłabienie oddechu i drżenia. W okolicy międzyłopatkowej — pomiędzy 3 i 5 kręgiem przy znacznem powiększeniu gruczołów, odsuwających płuca — udaje się czasem wypukać stłumienie. Niektórzy autorowie mało cenią ten objaw [HENOCH, BAGINSKY i in.]. Gruczoły pozostają przez czas dłuższy niezmiennione. Często zrastają się z okoleżącemi częściami [opłucna, osierdzie] lub po wielokrotnych obstrzeniach i poprawach ulegają przemianom wstecznym, wapnieją; czasem zaś — ropieją, pękają do światła dróg oddechowych, które zakazają, lub zatykają. Rzadziej zawartość serowata gruczołów pęka do naczyń [wówczas *tub. miliaris*] lub sprawa przeżera naczynia, skutkiem czego następuje krwotok zabójczy. Prócz tego gruczoły pękają do płuca, do opłucnej (*pleuritis, pyopneumothorax*) do osierdzia, lub też zrastając się z połykiem, tworzą uchyłek.

Gruczoły krezkowe są częstem ogniskiem gruźliczej postaci skrofulozy. Przy cienkich ścianach brzucha można je częstokroć wymacać w postaci guzów, mas guzowatych w okolicy pępka. Powiększone gruczoły krezkowe często powodują powiększenie się ogólnej objętości jamy brzusznej, co u dzieci z *tabes mesaraica* stanowi uderzające przeciwieństwo do ogólnego wychudnienia. Powiększeniu gruczołów krezkowych towarzyszą czasem rozwolnienie, zaburzenia trawienia i bóle. Uciskając na naczynia jamy brzusznej, duże pakiety gruczołów powodują obrzęki kończyn dolnych. Zrastając się z kiszka, pękają do ich światła lub też pękają do jamy otrzewnej, wywołując zapalenie. Na skutek przesączania się toksyn z gruczołów do otrzewnej, często bez pękania gruczołów obserwujemy podrażnienie i wysięk otrzewnej. Zaburzenia odżywiania, które towarzyszą skrofulozie krezkowej, fatalnie odbijają się na ogólnym stanie dzieci (*tabes seu phthisis mesaraica*, zwyrodnienie mączkowate i t. p.).

D. Objawy przy skrofulozie kości i stawów.

Poprzedza ją zazwyczaj istnienie już gdzieś ogniska skrofulicznego natury gruźliczej. Skrofuloza kości umiejscowia się na końcach długich kości w gąbczastej tkance szpikowej w pobliżu stawów, rzadziej w środkowych częściach kości. Ogniska te istnieją w kościach całemi latami, wywołując czasem wzmagaające się nocami bóle. Bóle w okolicach kręgosłupa przy sprawach, umiejscowionych w kręgach, powstają często przy ruchach i zmuszają dzieci do unieruchomienia kręgosłupa. W miarę zwiększania się ogniska w kości, zostaje

wciągnięta do sprawy i okostna, części miękkie wokoło kości, skóra. Tworzą się ropnie zimne, fistuły i t. p. Prócz tego wzmaga się bolesność, zwłaszcza w miarę posuwania się ogniska ku stawom. Te bóle nie zawsze umiejscowiane bywają w ognisku: często np. przy *covitis* bóle najsilniej bywają odczuwane w kolanie zdrowem, przy *caries vertebrae*—gdzieś zdala na przebiegu nerwów międzybrowowych. Bóle wzmagają się przy ruchu, to też pacjenci starają się tak ustawić i trzymać odpowiednie kończyny, aby jak najbardziej je unieruchomić. Kształt stawów się zmienia, tworzy się *subluxatio i luxatio spontanea*, garby na kręgosłupie, ropnie zimne i t. p. [szczegóły w podręcznikach chirurgii]. Długotrwałe i uporczywe zmiany prowadzą wreszcie do objawów ogólnych (*deg. amyloidea, tbc. miliaris*) i do śmierci.

E. Objawy ogólne.

Z tych na pierwszym planie postawić należy bezkrwistość (*anaemia*). Atoli bezkrwistość ta nie jest dotychczas zbadana należycie we wszystkich szczegółach. Skąpe badania dotychczasowe wykazują, że krew bardziej ubożeje w hemoglobinę, niż w czerwone ciała; ilość białych ciałek znajdowano zwiększoną.

Gorączka należy także do częstych objawów skrofulozy, jakkolwiek przy pomocy naszych zwykłych sposobów mierzenia [rzadkich] często bywa przeoczona. Im ogniska gruźliczo-skrofuliczne są rozleglejsze, tem podniesienia gorączkowe bywają częstsze i wyższe. W ciężkich postaciach skrofulozy kości, stawów, ropienia i t. p. dochodzi do objawów hektycznych. Wogóle zaś lekkie podniesienia gorączki, drzeszczyki — w godzinach rannych lub popołudniowych, na które jako na jakieś niewytłómaczone „ziębienie“ rodzice zazwyczaj nie zwracają należytej uwagi—należą do częstych i ważnych objawów skrofulozy. Odżywienie ogólne chorych upada coraz bardziej w miarę postępowania sprawy skrofulicznej, zlokalizowanej zwłaszcza w gruczołach krezkowych lub w kościach. Przy tych ostatnich sprawach, jak również przy sprawach, aczkolwiek rozległych ale ograniczonych wyłącznie do gruczołów, może dojść do zwyrodnienia mączkowatego narządów mięszsowych.

FENWICK opisał specjalną postać dyspepsy u skrofulicznych, którą spotkał 42 razy na 2000 przypadków. Nagle w nocy lub zaraz po jedzeniu dzieci uczuwają silne bóle w okolicy pępka, zaczynające się z prawej strony i przechodzące na lewo. Ucisk nieco zmniejsza bóle, które trwać mogą do kilku godzin. Stolec—bezbarwny, śluzowaty i cuchnący. Parcie na stolec uczuwają pacjenci często zaraz po pierwszym kąsku spożytej strawy. Wymioty i mdłości—rzadkie. F. uważa powyższą dyspepsyę za neurozę kiszek; odbija się ona niekorzystnie na ogólnym stanie pacjentów.

F. Konstytucya skrofuliczna.

Początkowo uważano skrofulozę za pewnego rodzaju ogólną dyatezę i objawy jej za oznaki pewnego usposobienia do choroby. Tak np. LUGOL w dysharmonii kształtów zewnętrznych ciała upatrywał oznakę, świadczącą o predyspozycyi do zołzów. Atoli w przeciwieństwie do tej teoryi dyatetycznej stoi fakt, że w przebiegu skrofulozy zmiany w jednych narządach przechodzą nieraz prawie bez śladu, aby ustąpić miejsca zmianom w innych organach. Tak np. gruczoły goją się zupełnie, a zaczyna się sprawa w kościach i t. p. Przepisywano dzieciom, przeznaczonym jakoby na skrofulozę, pewien wygląd specjalny (*habitus*). W tym kierunku odróżniano postać eretyczną i torpidną.

Habitus scroph. erethicus upatrywano w wysmukłej budowie ciała, słabej i cienkiej muskulaturze, cienkim pokładzie tłuszczu, bladej, łatwo różowiejącej skórze, przez którą przeświecają błękitne siatki żył, błyszczących wilgotnych oczach o rozszerzonych źrenicach, w żywym, ulegającym łatwo podnieceniu, usposobieniu. Do tego dodawano blond włosy i oczy niebieskie [BIRCH-HIRSCHFELD] lub . . . ciemne oczy i włosy ciemne [HENOCH]. *Habitus torpidus* stanowił

przeciwieństwo do powyżej naszkicowanego typu. Tu budowa ciała przysadzista, brzuch gruby, wypięty, grube członki i tułów pokryty grubym pokładem tłuszczu, ale mięśnie cienkie i wątłe; szyja krótka i gruba, głowa duża, nos kolbowaty, wargi grube, temperament powolny, flegmatyczny. Ponieważ zaś istniała znaczna liczba indywidualiów, która wyglądem zewnętrznym nie zbliżała się ani do pierwszego, ani też do drugiego typu, więc ustanowiono jeszcze kategorię trzecią — typ średni. Tymczasem okazuje się, że wśród jednostek skrofulicznych jest właśnie najwięcej takich, które — dla badacza nieuprzedzonego — nie dadzą się zaklasyfikować do żadnego typu. Tak, LEBERT wśród 537 chorych widział tylko 87 osób, które możnaby było zaliczyć do jednego z powyżej opisanych typów. Autor ten twierdzi, że „typy takie znajdujemy daleko rzadziej, jeśli *habitus* notujemy przed dyagnozą”. Z tych wszystkich oznak CORNER przypisuje znaczenie tylko cienkiej i delikatnej skóry, co mogłoby wskazywać na predyspozycję danego osobnika do skrofulozy. Inne oznaki są to już następstwa istniejącej choroby lub jak np. bladej skóry, słaby rozwój cielesny i t. p. powstają na tym samym gruncie co skrofuloza, i nie będąc z nią w żadnym związku przyczynowym, wraz z nią są następstwem nędzy, fatalnych warunków zdrowotnych i t. p.

Skrofuloza — zwłaszcza przy dłuższem jej trwaniu — nie pozostaje bez wpływu na fizyczne i duchowe własności dziecka. Uczucie zmęczenia i osłabienia, niechęć do zabaw, krzywe trzymanie tułowia [skutkiem osłabienia mięśni krzyża], prócz tego sprawy kostne i stawowe nadają pewne cechy dzieciom. To też pacyenci siedzą zwykle spokojnie i zamiast bawić się, wolą czytać lub puszczać wodze swej fantazyi. Takie dzieci przestają więcej z osobami starszemi — stąd rozwinięcie „nad wiek”, powaga i t. p. Niektóre jednak dzieci wykazują powstrzymanie rozwoju intelektualnego, wielokrotnie konstатовane u chorych z wyrosłami adenoidalnemi: dzieci te nie mogą skupiać uwagi przez czas dłuższy na jednym przedmiocie, dają w szkołach ciągle powody do skarg i kar.

Czy przy skrofulozie rzeczywiście mamy zaburzenia w rozwoju narządów płciowych — jak to chcą starsi autorowie, — na to pytanie CORNER nie może odpowiedzieć stanowczo. Co do dziewcząt, to u skrofulicznych periody występują później i zaburzenia w miesiączkowaniu są częstsze.

Niektórzy autorowie notują wczesne pojawianie się popędu płciowego, — inni zaś twierdzą przeciwnie. [C. d. n.].

XI Zjazd chirurgów polskich w Krakowie.

Doc. BOSSOWSKI mówił „o leczeniu operacyjnem ropni w jamie DOUGLAS'a w przebiegu zapalenia wyrostka robaczkowego”. W razie podejrzenia ropnia w jamie DOUGLAS'a badanie należy wykonać przez powłoki brzuszne i odbytnicę lub pochwę. Najodpowiedniejsza droga do operowania jest pozaotrzewnowa przez powłoki brzuszne. Otwieranie ropnia przez odbytnicę, mogące być przyczyną uszkodzenia zrosniętych na dnie jamy DOUGLAS'a pętlic jelitowych, powinno być zaniechane.

Doc. KRYŃSKI w krótkiem streszczeniu pracy p. t. „W sprawie wycinania wyrostka robaczkowego” wypowiada zdanie, że w przypadkach ostrego zapalenia wyrostka robaczkowego, wyrostek można usuwać tylko wtedy, gdy z łatwością daje się wynaleźć; przestrzega przed użyciem środków przeczyszczają-

cych, przekładając wilczą jagodę przed makowcem, wreszcie zwraca uwagę na związek pomiędzy prawostronną nerką ruchomą a zapaleniem wyrostka robaczkowego.

W dyskusji kol. LOEWENSTEIN zaznacza, że na 7 przypadków operowanych w ostatnim roku, w 6-ciu po opróżnieniu ropnia usunął wyrostek robaczkowy i twierdzi, że przy *appendicitis* należy stosować правило *ubi pus ibi evacua*.

Kol. PRUSZYŃSKI jest zdania, że leczenie zapaleń wyrostka robaczkowego w zasadzie powinno być dokonywane na drodze operacyjnej. Kto raz przechodził *appendicitis*, ten powinien się poddać operacji, gdyż przebiegu następnych recydyw nikt przewidzieć nie jest w stanie, a najdokładniejsze badanie nie może wykryć drobnego ogniska ropnego, które może być otorbione a w pewnych warunkach po przerwanu otoczki doprowadzić niespodzianie do zapalenia otrzewnej. Tam, gdzie można wyczekać, należy operować *à froid*, tam zaś gdzie jest obawa o zapalenie otrzewnej—przystępować do operacji natychmiast bez wahania, aby nie stracić chwili, w której chorego można uratować. Co do leczenia wewnętrznego, to P. przemawia za stosowaniem przetworów makowca, a jest przeciwnikiem w ostrym okresie zadawania oleju rycynowego lub kalomelu. Pierwszy z tych środków w kiskach częściowo rozkłada się na glicerynę i na drażniący kiszki kwas rycynolowy, drugiego zaś działanie polega na redukcji do rtęci metalicznej, która w postaci drobnych kropelek osadza się na ścianie kiszki i również je drażni. Środków tych stosować nie wolno tam, gdzie istnieje wskazanie pozostawienia narządu chorego w możliwej bezczynności. Również w ostrych okresach z tego samego powodu P. jest przeciwnikiem głębokich irygacji, lepiej z początku usuwać tylko kał nagromadzający się w dolnych odcinkach kiszki.

Prof. ROSNER przytacza przypadek zapalenia wyrostka robaczkowego u chorej w 4-ym miesiącu ciąży. Prof. KADER wykonał operację, otworzył ropień i wydobyl dwa kamyki kałowe. Przebieg operacji był dobry, gojenie prawidłowe, po 6-ty tygodniach chora opuściła szpital, otrzymawszy zalecenie, aby zgłosiła się na poród. Zanim jednak zdołała przybyć powtórnie, poród nastąpił na miesiąc przed terminem oczekiwanym. Stwierdzono ropne zapalenie otrzewnej i dokonano laparatomii; nastąpiło zejście śmiertelne. R. sądzi, że poród jako silny uraz dla otrzewnej, wpływa niekorzystnie na przebieg zapalenia wyrostka robaczkowego; stąd też zachodzi kwestya, czy w razie zapalenia wyrostka robaczkowego u ciężarnych, nie należałoby dążyć do całkowitego usunięcia wyrostka.

Kol. ODERFELD radzi w ostrym okresie operować wtedy, jeżeli można stwierdzić większą ilość ropy, sądząc że małe ropnie mogą uleść wessaniu. O. przestrzega przed punkcją próbną, o ile natychmiast potem niema nastąpić operacya.

Prof. KORCZYŃSKI zaznacza, że w ostatnich czasach różnice w zapytrywaniach co do zabiegów operacyjnych pomiędzy chirurgami a internistami wyrównały się; obecnie istnieje ustalone przekonanie, że przy zapaleniu wyrostka robaczkowego rychła pomoc ze strony chirurga w przeważnej liczbie przypadków jest konieczną i że ona tylko zdoła usunąć niebezpieczeństwo dla życia i zapobiedz złym następstwom, które się zdarzają, o ile chory zgodzić się na operację nie chce. Rozpoznanie *appendicitis* przedstawia nieraz wielkie trudności; co się zaś tyczy chwili, kiedy należy operować w przypadkach ostrych na to ogólnych wskazań obecnie dać nie można, a tembardziej zabieg operacyjny zależeć nie może od domniemanej, nie dającej się z góry określić ilości ropy, nagromadzonej około wyrostka robaczkowego. Co do wpływu obniżenia nerki prawej na powstawanie zapalenia wyrostka, to K. na mocy własnego doświadczenia dochodzi do przekonania, że nie tylko obniżenie prawej nerki, ale i zwieszenie trzew brzusznych [choroba GLÉNARD'a] wpływać

może niekorzystnie na czynności żołądka i kiszek. W żołądku często w tych razach występuje niedomoga błony mięsnej, rozszerzenie tego narządu, często zbroczenia bądź czynnościowe, bądź anatomiczne błony śluzowej. Chorobie GLE-NARD'a jako też obniżeniu nerki towarzyszy prawie zawsze nawykowe zaparcie stolca. Zbytnią ruchomość trzew jako też i zastój żylny w zakresie żyły wrotnej usposabia, jak o tem mógł się prof. K. przekonać z własnego doświadczenia, do zapalenia wyrostka, jako też bywa powodem wysięków lub przesięków zapalnych do jamy brzusznej.

Prof. KADER przemawia za wczesnem operowaniem i zgadza się ze zdaniem prof. KORCZYŃSKIEGO i PRUSZYŃSKIEGO, że najtrudniej uchwycić moment, najodpowiedniejszy do operacyi. Jeżeli wysięk jest jasny, z operacją można zaczekać. W razie ropnia, po jego otwarciu K. amputuje wyrostek, o ile ten da się z łatwością wyszukać.

Prof. TRZEBICKY radzi z operacją nie zwlekać i przystąpić do zabiegów chirurgicznych nawet w czasie napadu, o ile tętno jest wyżej 100.

Doc. KRYŃSKI przemawia za najrychlejszą operacją u ciężarnych w przypadkach zapalenia wyrostka robaczkowego; sprawa ta pod wpływem ciąży, jak twierdzą autorowie francuzcy, znacznemu ulega pogorszeniu.

Według zdania prof. RYDYGIERA, źle rokują przypadki, w których naciek opuszcza się do miednicy małej. W razie ropni w jamie DOUGLAS'a, prof. R. zgadza się z zapatrywaniem kol. BOSSOWSKIEGO, że ropnia otwierać nie należy przez odbytnicę.

Prof. RYDYGIER mówił „O leczeniu nowotworów odbytnicy“. Prelegent zwraca główną uwagę na potrzebę badania odbytnicy, zdarzają się bowiem przypadki daleko posuniętego raka, który przez czas długi uważany był za guzy hemoroidalne. Wskazania do operacyi wykluczone są tylko w razie wzrostów z pęcherzem lub z cewką. Gdzie tylko można, prof. R. wycina odbytnicę, otwiera jamę DOUGLAS'a i ściągnąwszy kışkę, zaszywa jamę DOUGLAS'a przed przystąpieniem do dalszych zabiegów. Przy operacyi o ile możności trzyma się zdala od ścian odbytnicy, idąc poza *fascia propria recti*, starając się pozostawić zwieracz odbytu. Przeciągając jelito poza zwieracz sposobem HOHENEGG'a, dodaje okręcenie według GERSUNY'go. Wreszcie przy statystyce prof. R. przytacza przypadek raka odbytnicy u 9-letniego chłopca, wyleczony na drodze operacyjnej.

W dyskusyi prof. KADER zaznacza, że operował raka odbytnicy dotychczas 21 razy z pomyślnym skutkiem; w razie potrzeby amputacyi posilkuje się sposobem KOCHER'a, w razie możności dokonania resekcyi — sposobem RYDYGIERA. Przed operacją chory dostaje środek czyszczący przez 3 dni. Kikut kışki K. opatruje sposobem NIKOLADONI'ego.

Prof. KADER: „O leczeniu operacyjnem niezłośliwych zwężeń jelita grubego“. Niezłośliwe zwężenia odbytnicy powstają zwykle na tle syfilisu lub rzeżączki; ze względu na wysokie ich usadowienie, K. zaleca użycie sposobu brzuszno-krzyżowego. Sposób ten prof. K. zastosował w jednym przypadku z powodzeniem.

W dyskusyi doc. RUTKOWSKI zaznacza, że sposobu brzuszno-krzyżowego użył raz w praktyce. Po otwarciu jamy brzusznej przeciął pętlę esowatą, koniec dośrodkowy wszczepił w powłoki brzuszne, koniec obwodowy wgłobił, poczem amputacyi odbytnicy dokonał od strony międzykroczca.

Doc. BARĄCZ zwraca uwagę na to, że technika prof. KADERA różniła się w zasadzie od techniki podanej przez autorów metody bezkrwawej: GIORDANO'a CHALOT'a i QUENU, gdyż autorowie polecają podwiązywanie samego pnia tętnicy biodrowej wewnętrznej i odbytnicowej górnej i tylko wtedy daje się operacya wykonać bezkrwawo. Pomimo tak znacznego odcięcia dopływu krwi do sąsiednich narządów [pęcherz, macica], nie nastąpiły zbroczenia w odżywianiu

i wyniki w większości przypadków miały być bardzo dobre. Nadto autorowie ci kładą nacisk, na zaszywanie lub podwiązanie dolnego końca odbyticy, przez co zmniejsza się niebezpieczeństwo zakażenia gnilnego. Koledze B. udawało się stosunkowo łatwo na trupach wyłuszczenie odbyticy tym sposobem.

Prof. WEHR w odczycie „o podwiązaniu tętnich wieńcowych serca“ przedstawia wyniki własnych doświadczeń, dokonanych na zwierzętach w celu rozstrzygnięcia pytania, jaki ma wpływ podwiązanie tętnic wieńcowych na mięsień serca; przedewszystkiem chodziło o rozwiązanie kwestyi, czy tętnice wieńcowe są naczyniami końcowymi, czy też łączą się między sobą. Z badań na preparatach korozyjnych, dokonanych przez prof. BURZYŃSKIEGO, okazuje się, że w sercu ludzkim większych połączeń tętnicznych niema. Badania fizyologiczne prelegenta stwierdziły fakt, że po podwiązaniu tętnicy wieńcowej psy żyć mogą do trzech tygodni i dłużej, co nie zgadza się z doświadczeniami innych autorów, w których psy ginęły w tych warunkach po kilku minutach i zależy od różnej techniki operacyjnej.

Prof. KADER w odczycie p. t. „Z chirurgii wątroby i dróg żółciowych“ zwraca uwagę na opanowanie krwotoku, przy którym stosuje od dłuższego czasu sposobu KUZNECOW - PENSKEGO, polegającego na systematycznym podwiązaniu naczyń w torebce GLISSON'a przy pomocy zmodyfikowanych igieł DESCHAMPS'a.


Kol. ODERFELD opisuje dwa przypadki chorób pęcherzyka żółciowego, powikłane znacznym przerostem prawego płatu wątroby, pokrywającego pęcherzyk żółciowy. W pierwszym przypadku przy pomocy prostych tępych igieł angielskich i jedwabiu po podwiązaniu i odcięciu części płatu prawego, odsłonił pęcherzyk żółciowy, przeciął go i wydobyl kamienie, w drugim [otok ropny] pod wątrobą, sięgającą do spojenia łonowego, odkrył za pomocą nakłucia ognisko ropne. Wszyl powierzchwnie wątrobę w ranę a po 48 godzinach przepalił żegadłem PAQUELIN'a miąższ wątroby i utorował drogę do ropnia (*cholecystotomia transhepatica*).

Doc. BOSSOWSKI opisuje 2 przypadki pierwotnych mięsaków w wątrobie, których rozpoznanie napotykało na znaczne trudności. Pierwszy dotyczył dziecka 3-letniego, u którego B. stwierdził przy żółtaczce powiększenie wątroby i guz nierówny. Po otwarciu jamy brzusznej guz okazał się pierwotnym mięsakiem. W drugim przypadku u dziecka jedenastoletniego w dwa miesiące po przebyciu tyfusu wystąpiły bóle w okolicy wątroby. Badanie okazało wątrobę powiększoną, a w niej guz chęłbocący. Choroba przebiegała z gorączką i ze znacznem upośledzeniem odżywienia. Po dokonanej laparotomii B. potwierzał ropnie żegadłem PAQUELIN'a. W ropie okazały się gronkowce, a w kawalku wątroby, wyciętym podczas operacji, *sarcoma alveolare*.

[D. n.].

Pruszyński.

DZIAŁ SPRAWOZDAWCZY.



99. A. Frenkel. (Badenweiler). Tuberkulina Kocha, jako środek dyagnostyczny.

Konstataowanie nieznacznych ognisk gruźliczych w organizmie ma niesłychaną doniosłość. O ile chodzi o choroby organów wewnętrznych, rozpoznanie jest możliwe tylko w razie wykrycia lasieczników gruźliczych, co udaje się względnie po nieco późniejszych okresach, to jest wtedy, kiedy ognisko gruźlicze

się rozpadnie i kiedy laseczniki gruźlicze w większej ilości dostaną się do płwociny lub do innych wydzielin.

Nam atoli chodzi o to, by można było rozpoznanie postawić jeszcze wcześniej, gdy higieno-dyetyetyczna metoda może w całej pełni swe działanie wywrzeć a nie wtedy, gdy rozpadnięte już ognisko gruźlicze daje powód do wtórnych infekcji i rozszerzania się sprawy.

Myśl ta nie powinna się wydawać utopijną; jest to ideał, do którego dążyć powinniśmy. Wtedy zakłady specjalne zapełnią się nie blizkami śmierci suchotnikami, lecz chorymi w najpierwszych początkach tej choroby. Takim środkiem, który wykrywa nieznaczne ognisko chorobowe, jest tuberkulina KOCH'a. O ile działanie jej lecznicze w zupełności się nie potwierdziło, o tyle działanie rozpoznawcze tego środka coraz bardziej staje się pewnem. U zwierząt tuberkulina daje doskonałe rezultaty. Autor zestawiał z cudzych prac 8000 przypadków, w których szczepienie tuberkuliny KOCH'a dało wynik dodatni. Z tych tylko 2—3% nie sprawdziło się na sekcji. Na międzynarodowych kongresach weterynarzy powszechnie podnoszono wartość rozpoznawczą tego środka; sprawa szkodliwości tuberkuliny została stanowczo załatwiona ujemnie. Wprawdzie nie można bez zastrzeżeń wyników, otrzymanych na zwierzętach, przenosić na ludzki organizm, atoli wobec identyczności tego cierpienia, jest to w zupełności możliwe.

W sprawie działania tuberkuliny na ustrój ludzki, podnosi autor zdanie BECK'a, który podaje rezultat 2508 próbnych szczepień u ludzi. Wśród tych chorych wszyscy, u których można było gruźlicę w inny sposób wykazać, reagowali. Z pośród 2137 — wątpliwych wypadków 54%. Szkodliwych skutków nie obserwowano. Tak zwanej mobilizacji skrytej gruźlicy, autor nie widział.

Autor przytacza wiele przypadków, w których tuberkulina oddała znakomite usługi i zaleca gorąco ten środek do celów rozpoznania.

(*Zeitschrift für Tuberculose und Heilstättenwesen*).

H. Cybulski [Görbersdorf].

Wiadomości bieżące.

— Wyszedł z druku № 149 „Odczytów Klinicznych“, zawierający pracę A. LESAGE'a p. t. „O ostrym katarze żołądka i kiszek u ssaków“ w tłumaczeniu, dokonaniem przez kol. BRUDZIŃSKIEGO. Cena odczytu, obejmującego 3 arkusze, w odręcznej sprzedaży wynosi 30 kop.

— Dnia 14 b. m. odbyło się pierwsze posiedzenie Towarzystwa Lekarskiego w Częstochowie.

— Pierwszy Egipski kongres lekarski odbędzie się pod patronatem kedywa w Kairze w dniach od 10—14 grudnia 1902 r. Prezesami honorowymi kongresu są: dr ABBAT pasza, dr PINCHING i dr RUFFER, prezesem dr IBRAHIM pasza HASSAN, sekretarzem głównym dr VORONOFF. W programie pomieszczono przedmioty następujące: ropnie wątroby, *anchylostomum duoduale*, *bilharzia-hoematobia*, cierpienia serca w Egipcie, dezynterya, eunuchizm, gorączki zimnicze, *filaria sanguinis*, obłęd wskutek haszyszu, choroby łącznicy epidemiczne, przepukliny, medycyna w Egipcie i u Arabów, medycyna w Etyopii, obrzęk śluzowy w Egipcie, dżuma, gruźlica w Egipcie i t. d.

Zmarli: w Warszawie dr EDWARD BONDY, dr TYMOTBUZ STĘPNIEWSKI.

Prace oryginalne w czasopismach lekarskich polskich *Medycyna* № 29.

S. ORŁOWSKI. Przypadek bezpośredniego zranienia mostu VAROLA przy nieuszkodzonej czaszce. L. KRAUSE. Przyczynek do kazuistyki rzadkich przypadków przepuklin jelita grubego [Dk.]. — № 30. M. KRAUSCHAR. O stosowaniu intubacji w błonicy krtani w praktyce prywatnej. S. ORŁOWSKI. Przypadek bezpośredniego zranienia mostu VAROLA przy nieuszkodzonej czaszce [Dk.]. — № 31. B. Korybut-DASZKIEWICZ. O wartości leczniczej i rozpoznawczej „przekłucia lędźwiowego“ (*punctio lumbalis*) wobec dzisiejszego stanu wiedzy. M. KRAUSCHAR. O stosowaniu intubacji w błonicy krtani w praktyce prywatnej [Dk.]. P. RUDZKI. Zjazd przyrodników i lekarzy czeskich. — № 32. B. KOMOROWSKI. Stosowanie opatrunków tegminowych przy szczepieniu ospy. B. Korybut-DASZKIEWICZ. O wartości leczniczej i rozpoznawczej przekłucia lędźwiowego (*punctio lumbalis*) wobec dzisiejszego stanu wiedzy [C. d.]. — № 33. I. BIRON. Uwagi nad zasadniczymi pytaniami dotyczącymi leczenia przymiotu rtęcią. B. Korybut-DASZKIEWICZ. O wartości leczniczej i rozpoznawczej „przekłucia lędźwiowego“ (*punctio lumbalis*) wobec dzisiejszego stanu wiedzy [Dk.]. — № 34. S. KRUKOWSKI. Przypadek samowolnego krwawienia z sutki jako objaw hemofilii. I. BIRON. Uwagi nad zasadniczymi pytaniami dotyczącymi leczenia przymiotu rtęcią [Dk.]. — № 35. S. LEJZEROWICZ. Kilka uwag w sprawie tężca i jego uleczalności. A. BERNSTEIN. O jod- i kreozot-wazogenach. — № 36. I. BORZYMOWSKI. O sterylizacji materiałów opatrunkowych. S. LEJZEROWICZ. Kilka uwag w sprawie tężca i jego uleczalności [Dk.]. — *Przegląd Lekarski* № 27. A. BAUROWICZ. Przypadek torbiela (*mucoccle*) błędnika sitowego ze zmianami w oczodole. W. SIERADZKI. O t. zw. hemotoksynach i innych pokrewnych im ciałach, oraz o znaczeniu ich dla medycyny w ogóle, a dla medycyny sądowej w szczególności [C. d.]. — № 28. F. KRZYSZTAŁOWICZ. Przyczynek do histologii samoistnego rozlanego zaniku skóry (*atrophia cutis idiopathica diffusa*). — № 29. E. ORŁOWSKI. Samozatrucie ustroju kwasami, jako czynnik etyologiczny w patologii chorób wewnętrznych, ze szczególnem uwzględnieniem mocznicy. F. KRZYSZTAŁOWICZ. Przyczynek do histologii samoistnego rozlanego zaniku skóry (*atrophia cutis idiopathica diffusa*): [C. d.]. W. SIERADZKI. O t. zw. hemotoksynach i innych pokrewnych im ciałach, oraz o znaczeniu ich dla medycyny w ogóle, a dla medycyny sądowej w szczególności [Dk.]. — № 30. L. KORCZYŃSKI. Rozwój i obecne stanowisko organoterapii. E. ORŁOWSKI. Samozatrucie ustroju kwasami, jako czynnik etyologiczny w patologii chorób wewnętrznych, ze szczególnem uwzględnieniem mocznicy [Dk.]. F. KRZYSZTAŁOWICZ. Przyczynek do histologii samoistnego rozlanego zaniku skóry (*atrophia cutis idiopathica diffusa*) [Dk.]. — № 31. W. ŁEPKOWSKI i WACHHOLZ. O zębach pod względem sądowo-lekarskim. L. KORCZYŃSKI. Rozwój i obecne stanowisko organoterapii [C. d.]. — № 32. D. MORĄCZEWSKI. O znaczeniu reakcji indykanu w moczu w przypadkach cukrzycy. W. ŁEPKOWSKI i WACHHOLZ. O zębach pod względem sądowo-lekarskim [C. d.]. L. KORCZYŃSKI. Rozwój i obecne stanowisko organoterapii [Dk.]. — № 33. W. SZUMOWSKI. Z chemii ciał białkowych. W. ŁEPKOWSKI i WACHHOLZ. O zębach pod względem sądowo-lekarskim [Dk.]. W. CHRZĄSZCZEWSKI. Róg skórny prącia olbrzymich rozmiarów. — № 35. A. WRÓBLEWSKI, B. BEDNARSKI i M. WOJCZYŃSKI. Przyczynek do wiadomości o działaniu enzymów na enzymy. W. HERMAN. O leczeniu zapalenia wyrostka robaczkowego [C. d.]. — *Kronika Lekarska* № 14. E. FLATAU i I. KOELICHEN. O zapaleniu rdzenia [C. d.]. — 15. F. NEUGEBAUER. Kilka słów o powtarzaniu się obojactwa wrzekomego w jednej i tej samej rodzinie. E. FLATAU i KOELICHEN. O zapaleniu rdzenia [C. d.]. — 16. E. FLATAU i I. KOELICHEN. O zapaleniu rdzenia [C. d.]. F. NEUGEBAUER. Kilka słów o powtarzaniu się obojactwa wrzekomego w jednej i tej samej rodzinie [C. d.].

Wydawca, Dr Jan Pruszyński.

Redaktor odpowiedzialny, Dr Wł. Gajkiewicz.

Доволено Цензурою, Варшава 6 Сентября 1901. Друк Ковалевського, Warszawa, Mazowiecka 8.

5 godz. od Warszawy,
godzina od Lublina,
5 wiorst od stacji kolei
Nadwiślańskiej.

NAŁĘCZÓW

Poczta i telegraf
na miejscu. Powozy na
zamówienie.
W lecie omnibus.

*Zdrowisko szcawy żelazistej do picia i do kąpeli. Kąpiele błotne.
Hydroterapia.*

Zakład leczniczy cały rok otwarty ze ścisłym internatem i własną kuchnią dyetetyczną. Masaż. Gimnastyka. Elektroterapia. Obok zakładu 40 willi, wygodnie urządzonych na pobyt letni. Dwóch stałych lekarzy i dozorczyń chorych. W lecie konsultanci i asystenci.

0-13 Dyrektor D-r A. PUŁAWSKI, b. ordynator Szpit. D. Jezus.

MARYENBAD Zdrowisko wszechświatowe (Czechy).

Ekspedycja: Marienbad w Czechach
 Składy we wszystkich aptekach i składach wód mineralnych i materiałów aptecznych.

Kreuzbrunn, Ferdinandsbrunn, najsilniejsze wody w Europie, zawierające sól głauberską (5 grm. soli głauberskiej w litrze). Wskazania: otyłość, otłuszczenie wątroby, serca, zaparcie stolca, peluskrwistość.

12-7

Ambrosiusbrunn, najsilniejsza szcawa żelazista w Europie (0,77 grm. dwuwęglanu żelaza w litrze). Wskazania: niedokrwiłość, blednica.

Rudolfsquelle, źródło wyróżniające się znaczną zawartością kwasu węglanego wapnia i magnezyi. Wskazania: chroniczne katary narządów moczowych, kamienie nerkowe, moczówka cukrowa, *arthritis*.

Wyroby z soli naturalnych—ekstrakt wody.

PASTILLES VICHY-ÉTAT

Cukierki ułatwiające trawienie.

COMPRIMÉS VICHY-ÉTAT

Do przyrządzenia samemu sobie woda akaliczna gazowa.

D-r Feliks Kołakowski

Choroby zębów i szczęk, plomby, zęby sztuczne, aparaty. 0—2

Krucza 41.

Sanatorium międzynarodowe


52—18 **Szwajcarya, Davos - Dorf, Kant. Graubünden.**

ZDROJOWISKO LETNIE I ZIMOWE.

Dyrektor D-r Med. Humbert

(dotychczasowy dyrektor Sanatorium Malvilliers).

Sanatorium pierwszorzędne z komfortem i z najnowszymi urządzeniami higienicznymi. Położenie piękne, słoneczne i od wiatrów zabezpieczone. Wielkie halle zwrócone na południe. Staranna opieka. Leczenie według zasad Brehmera i Dettweilera.

 Prospekty gratis przesyła dyrektor zakładu lub właściciel

A. Hirsch.

Sanatorium D-ra RÖMPLERA

6—2 dla chorych piersiowych

Görbersdorf na Śląsku

Kuracya letnia i zimowa.

Pracownia analityczno-lekarska

D-ra Stanisława Mutermilcha.

Rozbiory chemiczno-bakteryologiczne i mikroskopowe moczu, płwociny, krwi, zawartości żołądkowej, kału, wydzielin z narządów moczowo - płciowych, mleka kobiecego, nalotów dyfterytycznych, wysięków i t. p. do celów dyagnostyki lekarskiej. 10—10

Marszałkowska № 127. (Zielna № 22).

Kąpielowy ze Lwowa z siedemnastoletnią praktyką wykonywa wszelkie procedury dotyczące się kuracyj hydropatycznych. Posiadam chlubne świadectwa.

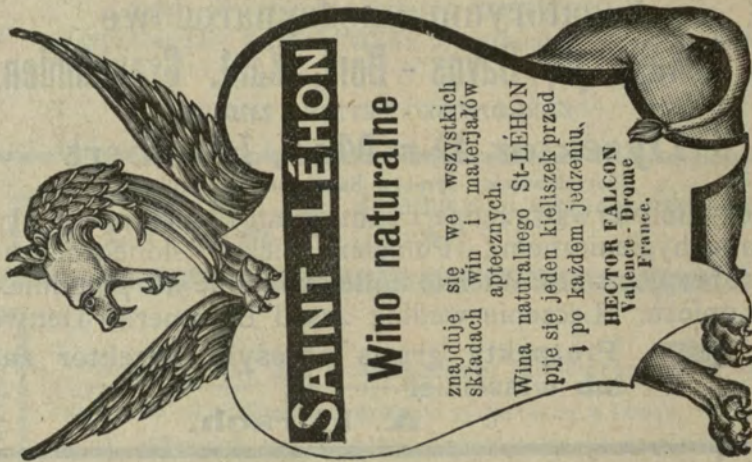
Polecam się W. P. lekarzom

Władysław Krupa,

ul. Złota 25, m. 40. Warszawa.

3—2

7—2



Sztuczne kąpiele Nauheimowskie

(z kwasu węglanego) D-ra chem. M. A. Perelsteina w Białymstoku; sprzedaż w fabryce, a także u wyłącznych reprezentantów na Królestwo Polskie: Fruchtmanna & Lurie w Warszawie, ulica Solna Nr. 14, telefonu Nr. 1623. 6—2

Schlesischer Obersalzbrunnen



Oberbrunnen



Pierwszorzędne źródło alkaliczne, skutecznie działające od roku 1601.

Analizy i szczegóły o źródle wysła pocztą bezpłatnie

8—4

Kantor ekspedycyi wód mineralnych książęcych w Obersalzbrunn.

Furbach i Strieboll, Salzbrunn na Ślązku. Składy we wszystkich aptekach i handlach materiałów aptecznych.