

# NEUROLOGJA

TOM II.  
1912.

# POLSKA

ZESZYT VI.

Maj — Czerwiec

DWUMIESIĘCZNIK POŚWIĘCONY  
NEUROPATHOLOGII, PSYCHIATRII I PSYCHOLOGII  
EKSPERYMENTALNEJ

WYDAWANY PRZY WSPÓŁDZIALE

Dr. J. BABIŃSKIEGO (Paryż), Dr. F. CHŁAPOWSKIEGO (Poznań)  
prof. H. HALBANA (Lwów), prof. W. HEINRICHA (Kraków),  
prof. J. PILTZA (Kraków), prof. K. TWARDOWSKIEGO (Lwów),

przez następujący komitet redakcyjny:

Dr. M. BORNSTEIN, Dr. L. BREGMAN, Dr. E. FLA-  
TAU, Dr. W. GAJKIEWICZ, Dr. S. GOLDFLAM, Dr. St.  
KOPCZYŃSKI, Dr. W. MĘCZKOWSKI, Dr. St. OR-  
ŁOWSKI, J. SEGAL, Dr. W. STERLING, Dr. A. WIZEL.

REDAKTOR i WYDAWCA:

Dr. LUDWIK DYDYŃSKI.



CZCIONKAMI TŁOCZNI L. BILINSKIEGO I W. MA-  
ŚLANKIEWICZA, WARSZAWA, NOWOGRÓDZKA 17.

1912.

A P T E K A  
**E. GESSNERA**

w Warszawie

POLECA WŁASNEGO WYROBU:

**Injectiones sterilisatae in ampullis à 1, 2, 5, 10, 50 C. C.** wszelkich środków używanych w lecznictwie do podskórnych wstrzykiwań;

**Dragées** (pigułki powlekane cukrem) et **Granulae** środków więcej używanych;

**Haematogen** płynny, w pigułkach à 0,2, tabletkach à 0,2, w czekoladzie à 0,5;

„**Zymina**” (drożdże suche lecznicze) w proszku, tabletkach à 0,5, pałeczkach (bacilli vaginales, urethrales, ad uterum);

**Kefir, Pastylki kefirowe** do wyrobu domowego kefiru;

**Pastylki kefirowe z żelazem** oraz wiele innych środków objętych specjalnym cennikiem.

NA POWYŻSZE ŚRODKI OSOBNE CENNIKI  
GRATIS I FRANCO.

# NEUROLOGJA POLSKA

(NEUROLOGIE POLONAISE)

Journal de Neurologie, Psychiatrie, Psychologie experimentale  
Paraissant 6 fois par an sous la rédaction du Dr. L. Dydyński.  
Rédaction et Administration du journal: Varsovie, 28 Nowowiejska.

SOMMAIRE DU N° 6 DU VOL. II.

## TRAVAUX ORIGINAUX .

|  |     |
|--|-----|
| W. GRZYWO-DĄBROWSKI. Un cas des pseudohallucinations à base hypnagogique . . . . . ; . . . . .   | 625 |
| A. PAŃSKI. Un cas de tumeur des meninges spinales operée . . . . .   | 635 |
| W. NOWICKI et K. ORZECZOWSKI. La sclérose tuberculeuse et la maladie de Recklinghausen comme unité nosologique au point de vue anatomopathologique . . . . . | 651 |
| ANALYSES . . . . .   | 702 |
| SACIÈTE MEDICALE DE VARSOVIE . . . . .   | 724 |

## WARUNKI PRENUMERATY:

Rocznie rb. 6, z przesyłką pocztową rb. 7. Zeszyt pojedynczy rb. 2  
Zeszyt okazowy darmo i oplatnie.

---

ADRES REDAKCJI i ADMINISTRACJI: Warszawa, Nowowiejska  
Nr. 28. Telef. Nr. 42-48.

---

CENA OGŁOSZEŃ. Za wiersz dwułamowy drobnem pismem przed  
tekstem kop. 30, za tekstem kop. 25. Przy ogłoszeniach rocznych  
stosowny rabat.

---

## „Lwowski Tygodnik Lekarski“

WYCHODZI CO CZWARTEK

pod redakcją Docenta Doktora ADAMA BEDNARSKIEGO.

Redakcja: ul. Akademicka 5. — Administracja: Sykstuska 8.

Przedpłata wynosi: rocznie 16 koron = 7 rs. = 14 mk. = 20 fr. = 4 dol.

## „Gazeta Lekarska“

PISMO TYGODNIOWE

poświęcone wszystkim gałęziom umiejętności lekarskich, wychodzi  
w Warszawie pod redakcją

Dr. A. Puławskiego i Dr. W. Starkiewicza.

Oплата roczna w Warszawie rb. 7, z przesyłką pocztową rb. 8.

Wydawca Dr. W. SZUMLANSKI.

Adres Administracji: ul. ZIELNA № 11.

## „PRZEGLĄD PEDIATRYCZNY“

KWARTALNIK

Wychodzi w Warszawie pod redakcją

d-ra Ludwika ANDERSA i d-ra Józefa BRUDZIŃSKIEGO

Przedpłata wynosi rocznie rb. 4; dla prenumeratorów „Gazety Lekarskiej“ w War-  
szawie rocznie rubli 2, z przesyłką rub. 2.40.

Adres Administracji: ZIELNA 11.

Adres Redakcji: WŁODZIMIERSKA 9.

## „PRZEGLĄD LEKARSKI“

wychodzi 48-my rok w Krakowie, co tydzień, w objętości co najmniej

2 arkuszy druku.

Redaktor główny: Prof. Dr. STANISŁAW CIECHANOWSKI.

Cena prenumeraty wraz z przesyłką pocztową rubli 7.

## Medycyna i Kronika Lekarska

CZASOPISMO TYGODNIOWE DLA LEKARZY PRAKTYKÓW

pod redakcją D-ra Med. St. Orłowskiego i D-ra J. Zawadzkiego.

Wydawca Dr. Z. GURANOWSKI.

Adres Redakcji i Administracji Niecała 6.



# „AMELIN” Sanatorjum

D-ra S. Gościckiego

DLA

## nerwowo i umysłowo chorych kobiet

Warszawa-Mokotów, Nowo-Aleksandryjska 65. Telefon 99-54.



ZAKŁAD ZBUDOWANY  
I URZĄDZONY WEDŁUG  
OSTATNICH WSKAZAŃ  
PSYCHJATRJI. KANALIZA-  
CJA, WODA WARSZAWSKA,  
OŚWIETLENIE ELEKTRYC  
NE. POKOJE WSPOLNE I C

DZIELNE. OPŁATA DZIENNA 5—7 Rb. DWÓCH STAŁYCH  
LEKARZY.

# ZAKŁADY VEIFA

SPECJALNE FABRYKI ELEKTROMEDYCZNYCH, DEN-  
TYSTYCZNYCH i RENTGENOWSKICH APARATÓW

## ODDZIAŁ WARSZAWSKI

Warszawa, Nowy Świat 38. Tel. 230-29

polecają: Rentgenowskie aparaty dla zdjęć błyskawicznych i na-  
czas, dla terapii i prześwietlań. Aparaty do prądów wysokiego na-  
pięcia (d'Arsonvalizacja) i diatermji. Uniwersalny aparat przyłącze-  
niowy dla chorób nerwowych i kąpieli, który pozwala na następu-  
jące zastosowania: galwanizacja, elektroliza, kataforeza, zwyczajna fa-  
radyzacja za pomocą wbudowanego aparatu indukcyjnego i przesta-  
wianego ruchomego przerywacza, galvano-faradyzacja, voltaizacja  
(pulsujący prąd stały), sinusoidalna faradyzacja, masaż wibracyjny  
i konkusowy, pneumomasaż. Hydroelektryczne i czterokomorowe  
wanny. Aparaty światłolecznice. Elektromotory. Wentylatory  
o o o o o o do zimnego i gorącego powietrza. o o o o o o

KATALOGI i KOSZTORYSY NA URZĄDZENIA  
ELEKTROMEDYCZNE GRATIS i FRANKO. o o

90370

**N**

GUB.  
Miejs

# NEUROLOGJA □ □ □ □ POLSKA

ręczy  
djetu

TOM II. ZESZYT VI. MAJ — CZERWIEC 1912.

Z ambulatorjum kliniki chorób nerwowych i umysłowych  
Uniw. Jagiellońskiego prof. Jana Piltza.

MIEJS  
TELE

## PRZYPADEK OMAMÓW WRZEKOMYCH O PODKŁADZIE HYPNAGOGICZNYM.

· podał

WIKTOR GRZYWO-DĄBROWSKI.

Chora Magdalena F., 1. 32, panna, robotnica. Skarży się na ogólne osłabienie, bóle w brzuchu, boku, wewnątrznościach, kościach, bicie serca, na „drgawki“, mrowienia i cierpienia w rękach, nogach, i w całym ciele, na bezsenność i na cały szereg rozmaitych „zwidowań“, które występują przeważnie w nocy, gdy chora już się położy do łóżka i zamknie oczy, ale jeszcze nie śpi.

Przy dokładniejszych wywiadach dowiedzieliśmy się, co następuje: ojciec chorej miewał jakieś napady, podczas których „nim rzucało“, a po napadzie uciekał do pobliskiego lasu (morbus sacer?). Alkoholu nie nadużywał; zmarł na wodną puchlinę. Matka chorej zmarła z przyczyny nieświadomej; często i dużo piła; parę razy chciała odebrać sobie życie pod wpływem czynionych jej wymówek, że nadużywa alkoholu.

Jedno z rodzeństwa, według słów chorej, cierpi na „wodę w głowie“; reszta — nerwowo zdrowe. W rodzinie dalszej chorych umysłowo i nerwowo nie było. Chora jest 8-m dzieckiem z rzędu; urodziła się do czasu, chodzić i mówić zaczęła w 2-im roku życia. Od dzieciństwa, jak tylko sięga pamięcią, nigdy nie była całkiem zdrową, lecz przeciwnie, słabowita

ako. 112-52-143



i już w 9 roku życia miewała silne bóle w brzuchu i częste wymioty, z powodu których czasem nie mogła nic jadać; w tymże czasie miewała zawroty głowy. W 12-m roku życia umarł jej ojciec; chora głęboko odczuła tę śmierć, martwiła się i płakała. Matka wkrótce po śmierci pierwszego męża wyszła za mąż po raz drugi; od tego czasu chora nie miała spokoju w domu: ojczym żył z matką źle, często ją bił, jak również i chorą, która bardzo żałowała matki i gorzko nieraz płakała, widząc jej poniewierkę.

W 15 r. życia porzuciła dom i poszła do służby. Od tego czasu sama już pracowała na swe utrzymanie, z początku jako robotnica wiejska, a od lat 5 w fabryce. W 15 r. życia przechodziła koklusz. W 21 r. — jakąś chorobę gorączkową, leżała parę tygodni w łóżku; podczas tej choroby miewała jakieś „zwidywania“, „przedstawiały się“ jej zwierzęta i ludzie, pamięta jednak, że nie brała tego wszystkiego za rzeczy rzeczywiste, lecz dokładnie zdawała sobie sprawę, że były to tylko złudzenia. Od dzieciństwa (o ile pamięta — to od 9-go roku życia) miewa bóle żołądka, które czasami zupełnie znikają a czasami się potęgują; często przy tych bólach miewa wymioty; miewa także bóle w klatce piersiowej, rękach, nogach, skarży się na cierpienia i mrowienia w całym ciele, i na duszność. Od 15 tygodni wszystkie te dolegliwości się wzmogły, chora całkiem osłabła i pracować już nie jest w stanie. Miesiączkować chora zaczęła w 21 r. życia, menses przychodzą regularnie, są bardzo bolesne, przy tem chora miewa bóle w krzyżu, brzuchu i głowie. Co się tyczy życia płciowego, chora jest panną; chociaż nieraz była zaczepiana przez mężczyzn w sposób brutalny i rubaszny, jednak sama skłonności w tym kierunku nie miała i w stosunku do mężczyzn jest zupełnie obojętną; gdy miała l. 21 — 22, jakiś parobek chciał ją zgwałcić, ona się obroniła, i wtedy to po raz pierwszy wystąpiło u chorej podniecenie płciowe, które jednak prędko przemineło. Mężczyźni naogół nie odgrywają w życiu chorej większej roli.

Od 1½ — 2 lat chora prawie nie może sypiać po nocach. Gdy tylko przymknie oczy, występuje odrazu szereg „zwidowań“ — chora widzi jakieś lasy, góry, mosty, ludzi i zwierzęta; wszystko to jest w ruchu — góry jak gdyby zbliżały się, albo uciekały od niej, ludzie — poruszają się, czasem — z człowieka zrobi się jakieś zwierzę, lub jakiś przedmiot — np. worek; raz — gdy leżała z oczyma przymkniętymi i nie spała, zdawało się jej, że cała izba pełna jest djabłów. Innym znów razem, leżąc znów z oczyma przymkniętymi, widziała jakichś ludzi i czuła, jak oni ją dotykali i ciągnęli w różne strony; potem znów widziała kobietę, która do niej coś mówiła. Chora dokładnie uświadamiała sobie, że to wszystko, co się jej „przedstawiało“, lub co ona słyszała i czuła, było tylko złudzeniem i żadnych wniosków nie wyciągała z tych złudzeń.

Chora skarży się na osłabienie pamięci: często zapomina, gdzie co położyła, zapomina, jakie modlitwy już odmówiła i powtarza te same po raz drugi. Chora jest bardzo pobożna, modli się często, codzień prawie chodzi do kościoła i spowiada się co tydzień.



Stan obecny. Przy badaniu fizycznym, pomijając nieznaczoną ogólną bolesność wszystkich kości i mięśni, zmian nie stwierdzono. W szczególności narząd wzroku, słuchu a także i czucie zmian nie przedstawiają. Przy badaniu w kierunku jej „zwidywania“ okazało się co następuje:

Chorej kazano usiąść wygodnie, zamknąć oczy i opisywać wszystko, co zobaczy. Pozwolę sobie przytoczyć część stenogramu tego, co chora opisywała. „Djabeł wyciąga ręce ku mnie... teraz ogień... czuć ciepło; rosną góry, jakieś domy, kamienice, rośnie drzewo, jak dąb, rośnie do nieba. Izby... chałupy... stolki... na nich siedzą ludzie... ja jestem pod mostem, widzę, jak siedzę, a teraz... most idzie ku mnie (posuwa się), na moście maszyna idzie, kolej... przeleciała barwa czerwona i zielona... jestem w jakimś ogrodzie... mam iść do sieni... stoję przy bramie, są drzwi jedne tu a drugie tam (chora pokazuje rękami przed sobą na prawo i na lewo). Farba czerwona... mur duży... chałupa... ja stoję przy kącie... siedzi jakaś pani, na głowie ma kapeluszek czarny... lica czerwone, ubiór czarny,... ulica teraz się robi... most... drzewa... mury... chałupy... drzewka piękne... ciągnie się ulica coraz dalej... doły... kamienie... ktoś wyrzuca kamienie łopata... wystawił głowę suchy chłop... widać ucho... ja stoję, patrzę się (chora podaje, że widzi wśród tych obrazów siebie, i że ona stoi i patrzy się na to wszystko)... już się zgubiło... mury rosną... czerwone... coraz większe... ja już nie mam miejsca tam stać... już mnie niema... drzewka teraz... ławki do siedzenia... trawka... mur idzie... wedle mnie... miasto duże... chałupy... mury... mur się jeden wali na drogę, ja stoję na gościńcu... most się wali (chora przy tem nie słyszy huku walących się murów), drzewa... droga jak na cmentarz... kwiatki... krata jakaś... wozy... mosty... maszyny... wielki plac... gościniec... mury... chałupy... mosty... ja tam mam iść (widzi siebie wśród tych obrazów)... kościół, sztachety... woda idzie... ja stoję... teraz jak gdyby wychodzę z plebanji... drzwi... tańczy wszystko... grządki, wszystko leci dookoła... grządki zwijają się i lecą do góry... na dół...“ i t. d. i t. d.

Wszystkie wyżej przytoczone obrazy chora widziała zupełnie wyraźnie; przedmioty, wchodzące w skład zwidowań, były w ciągłym ruchu — mury rosły, mosty przesuwały się, waliły się, grzędy zwijały się, leciały w górę, woda płynęła i t. d. nigdy jednak chora nie słyszała ani szumu walących się murów, ani szmerów wody. Zwykle wśród tych obrazów chora widziała i siebie, i wszystkie te poruszania się przedmiotów podawała w stosunku do tej drugiej „jej“, którą widziała wśród obrazów zwidowań. Ani na chwilę chora nie wahała się nazwać te zjawiska zwidowaniami, z zupełną stanowczością twierdząc, że nic tego w rzeczywistości nie ma, i że to wszystko jej się tylko zda-

je. Próbowałem następnie (w 5 dni po pierwszym badaniu) zbadać wpływ czynników zewnętrznych na powstawanie i charakter tych omamów. Stosowałem prąd elektryczny i widelki, przy tem elektrody i widelki były przykładane do czaszki i gałek ocznych.

Próba N-r 1. Katoda na czole, anoda na karku. Siła prądu — 1 miliamper; chora ma oczy zamknięte; stenogram: „iskry,... jak ogień... jak szyszka z drzewa... jak tęcza... mienia się... tworzą odnogi ogniste... w kolorach czerwonym i żółtym... oczy, jak w pawich piórach, jak boskie oko (małowidło w kościele)... teraz barwa zielona, wychodzą gołąbki... głowy tylko widać... oczy... dziób... duże... ładne... czerwone pióreczka mają... barwa czerwona przeleciała na dół. Garb jak koński, zęby wyszczerza, światelko przeleciało (zmieniano kierunek prądu)... kamienice rosną... coraz wyżej... czarno przed oczyma... widzę łóżko, a ja stoję... podchodzę... siadam, położyłam się na boku... przy łóżku... na stronie stoją budy... teraz jedna buda się wali... jak gdyby na mnie... a ja przykryłam się derką... buda na mnie zwała się (bez żadnego przeleciała)... ja już stoję, a na łóżku... ktoś leży... kobieta... włosy rozpuszczone... a teraz... na głowie rogi... i głowa jak krowia... płomień ciemny i czerwony... jak palmy (5 miliamperów)... czarna i siwa barwa... człowiek leci... kamienica... ja stoję... idę... most... z pod mostu koń leci... przemienił się... cosik wyłazi z pod mostu... pysk otwiera“.

Przy postawieniu anody na język wystąpiły zwykle „zwidywania“ podobne treści do poprzednich, lecz ani smakowych ani czuciowych złudzeń nie było.

Widelki postawiono na gałkę oczną prawą... „jak gdyby ogień się sypał, ...ciemna barwa,... jak w kościele... ja stoję w kościele, .. kwiatki... czarna barwa... koń... wysuwa język, język się zwija“...

Natychmiast poproszono chorą otworzyć oczy; po otwarciu oczu chora ciągle widziała tego konia na  $\frac{1}{2}$  — 1 metra przed sobą; gdy chora zmieniała ustawienie gałek ocznych, koń pozostał na miejscu. Potem nieraz wykonywano podobne próby; w pierwszych dniach badania zwykle obrazy nie znikaly i po otwarciu oczu na  $\frac{1}{2}$  — 1 metra przed chorą; gdy ustawiano pomiędzy domniemanym obrazem a oczami chorej jakąś nieprzezroczystą przegrodę, zwykle obraz dany znikał, lecz po usunięciu przegrody zawsze znów był widziany przez chorą w tem samym miejscu w przestrzeni, co i przedtem. Czasem przy zasłonięciu widzianego obrazu, naprzykład za pomocą arkusza papieru, obraz przesunął się na papier lub był widziany przed papierem; w niektórych wypadkach obrazy te wznosiły się po nad zasłonę.

Chora podawała, że zwidywania te nie ustępowały tak prędko, lecz trwały czasem „przez parę pacierzy“, ale nigdy nie po-

zostawały przez cały dzień; w ciągu dnia przeważnie powtarzały się te same obrazy. Wszystkie te obrazy, które chora widzi przed sobą, zwykle są tak samo wyraźne, jak rzeczywiste, chociaż chora nigdy nie miała wątpliwości, że to są tylko złudzenia. Barwy i „ogień“ chora widzi jakby „w sobie“, w oku, w głowie, lecz często też widzi je i przed sobą.

Badanie uzupełnione było w ten sposób, że chorej, siedzącej z oczyma zamkniętymi, powtarzano jakiś wyraz i kazano opisywać dokładnie wszystko, co wtenczas zobaczy.

1. **D j a b e l:** (słowo pobudzające)... farba biała, żółta,... wytrzeszcza oczy brzydkie, żółte, podobne do wilka, pysk, jak smoczy, zęby wielkie, pazury... wystawił ciało... włązi teraz na mur a nogi spuszcza na dół, ogląda się...

2. **A n i o ł** — leci anioł, niesie kielich w ręku... skrzydełka... przed kościołem... kościół duży... kościół się zwalił... anioł z kielichem na murze, leci... wielkie mosty, drzewo... idzie na ten most... las ciągle rośnie... do boku... anioła już niema...

Już z przytoczonych urywków tego rodzaju doświadczenia wiadać, że przy poddaniu jakiegoś słowa chora kojarzy wzrokowo (w postaci barwnych i żywych obrazów); przez jakiś czas treść tych obrazów stoi w związku ze słowem poddanem, lecz w dalszym ciągu zatracą się ten wątek treści i powstają oderwane, niepowiązane obrazy, w postaci przesuwających się murów, lasów, mostów i t. d. i t. d...

Experyment asocjacyjny, przeprowadzony według Junga, z następczą psychoanalizą, nie dał żadnych rezultatów pozytywnych w kierunku wytłumaczenia istoty i przyczyny powstania tych „zwidowań“.

Pod względem psychicznym nasza chora nie przedstawia żadnych zmian patologicznych. W stosunku do ludzi chora jest łagodną, czynną, i bardzo wrażliwą na wszelkie dobro z ich strony; często jednak spotykała się z zawodami przy obcowaniu z ludźmi, jednak żadnych wygórowanych podejrzeń a tem bardziej urojeń chora nie miała i nigdy nie miała.

Streszczając teraz w krótkich słowach materiał poprzedni, otrzymamy, co następuje: U osoby, obciążonej dziedzicznie, od dzieciństwa cierpiącej na rozmaite dolegliwości o naturze hypochondrycznej, podczas przebiegu jakiejś choroby gorączkowej w 21 r. życia wystąpił szereg, jak nazywa chora, „zwidowań“, do których stosunek chorej był zupełnie krytyczny; po 2-ych tygodniach choroby objawy te znikły.

Obecnie od 1½ — 2-ych lat, gdy chora zamknie oczy do snu, przed oczyma chorej zjawia się szereg obrazów o treści dla niej

obojętnej; obrazy te są w ciągłym ruchu i ciągle się zmieniają; znacznie rzadziej miewała chora złudzenia słuchowe i dotykowe; obrazy wzrokowe zjawiają się czasem nawet i w dzień przy przy-  
mknięciu powiek. Treść tych obrazów nie stoi, jak się zdaje, w związku z obecnymi przeżywaniami chorej; stosunek do nich pacjentki jest krytyczny — ona dobrze wie, że obrazy te są tylko omamami; jednak omamy te męczą chorą z powodu ich natrętnego charakteru i nie pozwalają chorej zasnąć. Postaramy się teraz sklasyfikować te objawy i określić, do jakiej kategorii należy je zaliczyć.

Do cech charakterystycznych tych zjawisk należą przede-  
wszystkiem:

1. Zjawianie się tych obrazów przeważnie przy oczach zamkniętych i w nocy, przed snem.
2. Krytyczny stosunek chorej do tych „zwidowań“.
3. Natrętny charakter tych zjawisk.

Na pierwszy rzut oka widać, że zjawiska te nie są omamami zwykłymi; omamy zwykle noszą wszelkie cechy wrażeń rzeczywistych i, co najważniejsze, osobnik, który w danej chwili ma takie omamy, słyszy i widzi kształty, których w danej chwili niema, a które jednak dla niego mogą być tak rzeczywiste, że on nie wątpi o ich istnieniu (Höfdding).

Doskonale określa istotę omamów Griesinger: „omamy, mówi on, są to subiektywne obrazy zmysłowe, które chory odnosi na zewnątrz i które uważa za rzeczywiste i obiektywnie istniejące“.

Najwięcej przypominają te „zwidowania“ naszej chorej z jednej strony tak zwane sny lub omamy hypnagogiczne, a z drugiej — omamy wrzekome (pseudohalucynacje).

Kraepelin tak charakteryzuje omamy hypnagogiczne: „Do zwykłych spostrzeżeń (Wahrnehmungen) najwięcej są zbliżone te złudzenia zmysłowe, które z powodu ich przypuszczalnego powstawania w ośrodku przyjmowania wrażeń (ośrodku percepcji) mogą być nazwane omamami spostrzegania (Wahrnehmung-tauschungen). Czasem takie omamy mogą występować u ludzi zdrowych i najczęściej występują przed zaśnięciem (omamy hypnagogiczne), rzadko jednak posiadają większą żywość i jaskrawość. Obrazy te, powstające w polu widzenia przy oczach zamkniętych, są zwykle niezależne od woli i biegu myśli osobnika,

a w świadomości występują jako coś obcego, narzuconego z zewnątrz, dlatego też takie omamy mają charakter jednostajny, mało zmienny (stabile Hallucinationen Kahlbaum'a): chory słyszy bezsensowne słowa, ciągle odczuwa te same zapachy, widzi te same kształty, zwierzęta i t. d. Zjawiska te są pochodzenia ośrodkowego i nie stoją w związku z czynnością obwodowych narządów zmysłowych, a nawet i ich dalszych ośrodków. Störing podkreśla, że często omamy hypnagogiczne występują u osób wycieńczonych i to zwykle przed zaśnięciem.

Omamy wrzekome opisał jeden z pierwszych i najdokładniej Kandinski. Według niego, przy porównaniu omamów rzeczywistych z wrzekomymi, widzimy, że chociaż omamy wrzekome też mogą być bardzo żywe i wyraźne, jednak nigdy nie mają cech obiektywnych, które są właściwe omamom prawdziwym. Przytoczę tu dla ilustracji opis takich omamów wrzekomych jednego z pacjentów Kandinskiego. Pacjent ten, lekarz, cierpiał na chorobę umysłową, połączoną z omamami wrzekomymi. W okresie rekonwalescencji, pewnego razu zażył on 25 kr. mawkowca; w godzinę potem zauważył ogromną łatwość w powstawaniu wyobrażeń; proces myślowy stał się lżejszy i szybszy. Pacjent przerywa pracę i siedzi z oczami zamkniętymi; świadomość pozostaje zupełnie jasną. W ciągu całej godziny ma on bardzo dużo jaskrawych wzrokowych omamów wrzekomych: widzi twarze i figury osób, z którymi się spotykał w ciągu dnia, przesuwają się także i twarze znajomych dawno niewidzianych, również i osób, zupełnie mu nieznanych. Od czasu do czasu zjawiają się przed oczyma kartki książki z wyraźnymi literami, to znów żółta róża. Przesuwają się także całe obrazy i grupy, złożone z wielu osób, w rozmaitych pozycjach, lecz nieruchome. Objawy te zjawiają się na chwilę przed jego oczami wewnętrznymi i znów znikają; po nich ukazują się inne, nie mające żadnego związku z poprzednimi. Obrazy te zawsze chory widzi przed sobą, przed oczyma, jednak nie są one w czarnym polu widzenia oczu zamkniętych, lecz jak gdyby po za niem.

„Pomimo, że obrazy te są bardzo żywe i wyraźne i że znajdują się zawsze przed oczyma, jednak nie mają one charakteru obrazów rzeczywistych. Choremu, jak sam zaznacza, zdaje się, że widzi je nie oczyma fizycznymi zewnętrznymi, lecz

jak gdyby oczyma wewnętrznymi. Obrazy te są zawsze umieszczone na odległości 0,4 — 0,6 metrów przed chorym“.

Störring uważa, że omamy wrzekome są jakby zjawiskiem pośrednim pomiędzy omamami rzeczywistymi a spostrzeżeniami zmysłowymi. Spostrzeżenia są naogół bardziej jaskrawe i wyraźne, niż wyobrażenia; czasami jednak wyobrażenia mogą być pod względem siły również wyraźne, jak i spostrzeżenia; pomimo to jednak nie będą one posiadały obiektywnego charakteru spostrzeżeń; nie będą przyjmowane za nie. To są właśnie omamy wrzekome; osoby, ulegające takowym, przyjmują omamy wrzekome, podobnie jak i wyobrażenia, za zjawiska subiektywne.

Höfdding w swojej psychologii mówi: „od omamu rzeczywistego odróżniamy nibyomam; przy tem powstają żywe obrazy, niezależnie jednak od podnieć zewnętrznych bez związku ze wspomnieniami. Nibyomamy nie bywają przyjmowane za rzeczywistość. Większość zjawisk hypnagogicznych należy do kategorii nibyomamów“.

U naszej chorej mamy dużo cech, właściwych zarówno omamom hypnagogicznym jak i omamom wrzekomym; chora była wycieńczona pod względem fizycznym, miała szereg dolegliwości o charakterze hypochondrycznym, i właśnie wtedy zjawily się u chorej te, jak ona nazywa, „zwidywania“, o treści naogół dość jednostajnej i powtarzającej się. Zaparcie stolca, okres menstruacji, zdenerwowanie sprzyjają występowaniu tych omamów—a jak wiemy, według Störringa, omamy hypnagogiczne właśnie występują w stanach wycieńczenia.

Treść obrazów, widywanych przez chorą, nie stoi w żadnym związku z obecnymi przeżywaniem psychicznymi chorej, pomimo to jednak są one zazwyczaj bardzo jaskrawe i wyraźne; chora umiejscawia je zwykle na odległość  $\frac{1}{2}$  — 1 metra przed sobą i mówi o nich, jako o zjawiskach subiektywnych a nie narzuconych od zewnątrz; nigdy ona nie brała tych obrazów za coś realnego, rzeczywiście istniejącego. Wiemy, że te wszystkie cechy, t. j. jaskrawość omamów, krytyczny stosunek chorego do nich, wrażenie subiektywności powstawania tych zjawisk właśnie należą do głównych cech omamów wrzekomych. Wszystko więc to każe nam przypuścić, że mamy w danym przypadku do czynienia z omamami wrzekomymi, o silnym podłożu hy-

pnagogicznym. Jak wiemy zresztą, ścisłej granicy pomiędzy omamami wrzekomymi a hypnagogicznymi przeprowadzić się nie da; zapewne jedne i drugie mają jednakowe źródło — w trwałych lub chwilowych stanach wycieńczenia organizmu: z powodu tego wycieńczenia wytwarza się nadmierna wrażliwość kory mózgowej (względnie tylko pewnych ośrodków), wskutek czego tworzące się wyobrażenia przybierają tak jaskrawe i wyraźne cechy, że przypominają spostrzeżenia, lecz nie mają cech obiektywnych tych ostatnich. Zastanawiając się teraz nad naszym przypadkiem z punktu widzenia jednostki klinicznej, musimy przyznać, że nie da się go zaliczyć do żadnych ze znanych form chorobowych. Mamy tu do czynienia, jak już mówiliśmy, z omamami wrzekomymi o podkładzie hypnagogicznym, które wystąpiły u osobnika, pod względem psychicznym nie zdradzającego jakichś określonych zaburzeń, wobec tego nie będziemy wcale myśleć o żadnej z postaci chorobowych, które się cechują występowaniem omamów prawdziwych.

Można by tu myśleć o histerycznym podkładzie tych omamów wrzekomych, nasza jednak chora nie zdradza wyraźnych cech histerycznych, jak zmienność w myślach i uczuciach, wybujały egoizm, zajęcie się przedewszystkiem swoją osobą, fantazjowanie nadmierne i t. d., tego wszystkiego nie znajdujemy u naszej chorej; prócz tego omamy wrzekome na tle histerycznym zapewne byłyby bardziej barwne, więcej bogate i zmienne, w danym zaś wypadku przez 2 prawie lata treść obrazów, widzianych przez chorą, wcale się nie zmieniła, przeciwnie, pod względem treści widzimy ciągle powtarzanie się tych samych przedmiotów, zwierząt i t. d.

Chora była w obserwacji lekarskiej przez 2 $\frac{1}{2}$  miesięcy i przez ten czas przebywała w klinice chorób wewnętrznych; dobre odżywianie, spokój i leczenie wzmacniające (żelazo, arsen.) prawie że usunęły wszelkie dolegliwości fizyczne chorej; co do omamów wrzekomych występują one obecnie niezmiernie rzadko, i to tylko w tym wypadku, gdy się przebudzi w ciągu nocy; samopoczucie chorej obecnie bardzo dobre, czuje się zdrową.

Reasumując przypadek ten, widzimy, że mieliśmy do czynienia z osobnikiem fizycznie bardzo wycieńczonym, u którego wy-

stąpił cały szereg omamów wrzekomych o wyraźnie zaznaczonym podkładzie hypnagogicznym, lecz bez żadnych głębszych zmian psychicznych.

Na zakończenie niech mi wolno będzie złożyć podziękowanie prof. Piltzowi za oddanie mi powyższego przypadku do dyspozycji i za pozwolenie opisanie tegoż.

### PIŚMIENNICTWO.

1. W. Ch. K a n d i n s k y. O pseudohalucynacjach (ros.) — 1890 r.
  2. S t ö r r i n g. Vorlesungen über Psychopathologie in ihrer Bedeutung für die normale Psychologie.
  3. G r i e s i n g e r — według Störringa.
  4. K r a e p e l i n. Psychiatrie I Band 1903 r.
  5. H ö f f d i n g. Psychologia. 1911 r. Przekład polski.
-



## PRZYPADEK OPEROWANEGO NOWOTWORU OPON RDZENIOWYCH.

podał

Dr. Med. ALEKSANDER PAŃSKI.

Ordynator oddziału chorób nerwowych w szpitalu Poznańskich w Łodzi

(Operacji dokonał Dr. Antoni Goldman  
ordynator oddziału chirurgicznego tegoż szpitala).

---

Przypadków operowanych nowotworów rdzenia, lub jego opon, ogłoszono około 125. Zdawać by się tedy mogło, iż rozpoznanie guzów rdzenia nie przedstawia już żadnych wątpliwości. Tymczasem najdokładniejsze badanie chorych i dłuższa ich obserwacja, jakkolwiek przyczynia się do zmniejszenia trudności różniczkowo rozpoznawczych, nie dostarcza jednakże dostatecznych danych do nieomylnego rozpoznania tego cierpienia. Całokształt objawów, będących w pewnym ze sobą zespole, i kolejność ich wystąpienia decyduje tylko poniekąd o sprawie chorobowej i ułatwia wyłączenie innych cierpień rdzenia, mających zbliżone objawy kliniczne, lecz nie czyni rozpoznania nowotworu zupełnie pewnem.

To samo dotyczy kwestji umiejscowienia nowotworu, które również nie może jeszcze być zupełnie dokładnem, ponieważ zaburzenia czuciowe i ruchowe, na zasadzie których określamy miejsce uszkodzenia rdzenia, nie dostarczają ścisłych wytycznych dla umiejscowienia guza. I w rzeczy samej, zarówno znieczulona przestrzeń skóry jak i porażony mięsień otrzymują włókna z kilku odcinków rdzeniowych; wnioski przeto wyrozumowane na zasadzie zaburzeń czuciowych i ruchowych tyczyć się muszą nie jednego, lecz kilku (niekiedy aż pięciu) odcinków rdzeniowych.

Do ustalenia danych, zarówno w kierunku pewniejszego rozpoznania jak i ścisłego umiejscowienia, przyczyniają się ope-

rowane przypadki, zwłaszcza zaś te, które, bądź w przebiegu, bądź w objawach, zbaczają od nieściśle jeszcze ustalonej normy. Te właśnie względy usprawiedliwiają szczegółowy opis obrazu klinicznego, spostrzeganego u chorej naszej.

Przypadek dotyczy 19-letniej dziewczyny M. G., przyjętej na oddział mój 12 maja 1911 r. Z przebiegu cierpienia swego chora podaje szczegóły następujące. Do 16-go roku życia była zdrową; zajmowała się szyciem. Przed 2 i pół laty zaczęła bez żadnego powodu doznawać uczucia, jak gdyby na udzie prawem miała za mało skóry, zbyt ciasno opasującej tę część kończyny. Uczucia tego chora doznawała bez względu na to czy stała, siedziała, lub leżała, potęgowało się ono podczas chodzenia. Niekiedy doznawała takiegoż uczucia w udzie lewym, jednakże w stopniu znacznie słabszym, niż po stronie prawej. Wkrótce wystąpiło osłabienie w kończynie dolnej prawej i drżenie w tejże kończynie, potęgujące się podczas chodzenia. Jednocześnie chora zauważyła osłabienie w kończynie górnej prawej. Po kilku miesiącach kończyny lewe również zaczęły odmawiać posłuszeństwa. Pomimo objawów tyłu chora rady nie zasięgała (dla tego też nie można sprawdzić kolejności przytoczonych objawów, ani też czasu ubiegłego między objawami poszczególnymi).

Do grudnia roku zeszłego, a więc po upływie dwóch lat od czasu wystąpienia pierwszych objawów, chora jeszcze chodziła o własnej sile, nawet na schody wejść mogła; również szyła jeszcze, ubierała i cesała się sama, aczkolwiek czyniła to ze znacznym wysiłkiem. Mięśnie kończyn, zwłaszcza górnych, stawały się coraz cieńsze i coraz bardziej wiotkie; zanik mięśni dotyczył przeważnie obydwóch dłoni. W tym właśnie czasie wystąpiło nagle, bez wszelkich powodów, znaczne pogorszenie: chora od razu utraciła władzę w kończynach dolnych, przyczem kończyna lewa była bezwładna zupełnie, zaś kończyną dolną prawą mogła jeszcze cokolwiek poruszać.

Chorą widziałem po raz pierwszy w marcu 1911 r. Wygląd chorej był czerstwy, na twarzy rumieńce. Stan bezgorączkowy. W wywiadach brak chorób, dziedzicznie chorą obciążających. Bólów nie miewa żadnych, natomiast doznaje przykrego uczucia zbyt ciasnej skóry, opasującej kończyny dolne; skarży się również na mrowienie w rękach.

Chora leży stale w łóżku, nie mogąc o własnej sile chodzić, stać, nawet siedzieć. W pozycji leżącej porusza nieznacznie stopą i palcami prawej nogi, gdy kończyna dolna lewa jest bezwładna zupełnie. Kończynami górnymi może jeszcze wykonywać niektóre ruchy, lecz o wymiarze ograniczonym i sile nieznacznej; ruchy w k. g. I. więcej upośledzone, jak w k. g. pr. Mięśnie kończyn górnych zwłaszcza mięśnie kłębu palca i pa-luszka, jakoteż międzykostne są w stanie zaniku.

Znieczulenia sięgają od stóp do wyrostka mieczykowatego, przyczem po stronie prawej znieczulenie jest zupełne, gdy po stronie lewej zaburzenia czucia są mniej wybitne. Pęcherz i odbytnica działają sprawnie.

Na propozycję wstąpienia do szpitala chora się nie zgodziła.

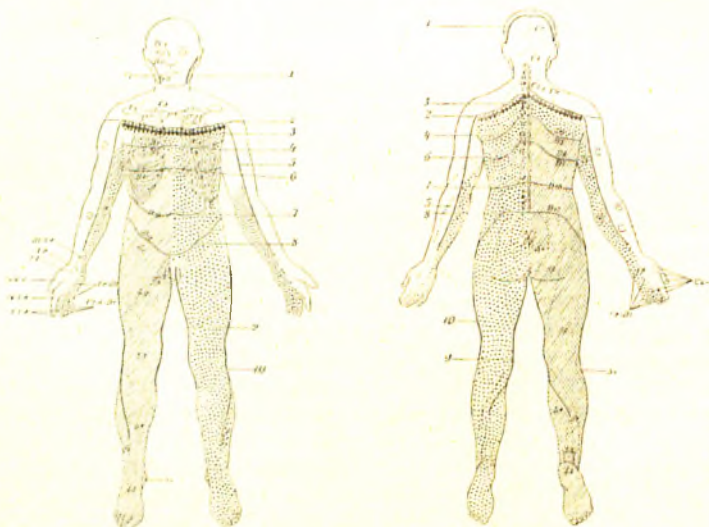
Po raz drugi widziałem chorą w pierwszych dniach maja. Badanie wykazało znaczne pogorszenie, zarówno pod względem porażen jak i pod względem zaburzeń czuciowych. Chora bardzo zmierzniała, skarży się na silne bóle w karku i między łopatkami; bóle wzmagają się przy najłżejszym poruszeniu chorej. Ponieważ w kilka dni później chora wstąpiła do szpitala, przeto wynik badania pacjentki w domu i w szpitalu podaję jednocześnie, zwłaszcza, iż w przeciągu tych dni kilku zmian żadnych nie zauważyłem.

St a n o b e c n y. 17 maja. Objawem dominującym są szalone bóle w dolnej części karku i między łopatkami, dręczące chorą bez przerwy dniem i nocą, wzmagające się przy ruchach, zwłaszcza wykonywanych głową. Chora gorączkuje — ciepłota wieczorna dosięga 39°. W narządach wewnętrznych nie stwierdzono żadnych zmian chorobowych. W moczu, o ciężarze właściwym 1014, niema białka, ani cukru. Próba Wassermana dała wynik ujemny. Unerwienie twarzy, jednakowe z obydwóch stron. Język nie zbacza. Chora widzi, słyszy, mówi prawidłowo. Smak zachowany. Szpary oczne jednakowej szerokości. Źrenice równomiernie szerokie, oddziałują na światło i nastawianie dokładnie. Ruchomość gałek ocznych prawidłowa; drżenia gałek ocznych niema i sztucznie go wywołać nie można.

Tarcze nerwów wzrokowych równomiernie zaróżowione, bez miejsc bledszych, zwłaszcza w części skroniowej. Głową chora nie porusza z obawy, by nie powiększyć i tak już strasznych bólów w karku. W kończynach dolnych napięcie mięśni jest nieco wzmożone i przy ruchach biernych natrafia się na pewien opór; przykurczeń jednak niema; kurczów samoistnych nie spostrzega się w nich. Kończyną dolną lewą chora nie może wykonać żadnego ruchu. W kończynie dolnej prawej pozostały nieznaczne ruchy w stopie i palcach. Odruchy kolanowe i ze ścięgien Achillesa silnie wzmożone. Obustronny objaw Babińskiego i Oppenheima; odruchy te żywsze w kończynie prawej. Odruchy stopowe słabe. Objaw stopowy bardzo żywy po stronie prawej — dla wywołania go wystarcza, gdy chora zgina stopę; mniej żywy objaw ten po stronie lewej. Kończyny górne stale zgięte w stawach łokciowych, napiętkowych i palcowych, przyczem przykurczenie dłoni i palców jest wybitniejsze po stronie lewej; przy ruchach biernych natrafia się na nieznaczny opór, przy przewyciężaniu którego chora bólów nie odczuwa; łatwość ruchów wyprostnych nie dotyczy jednak palców lewej ręki, zgiętych w stawach palcowych i dających się wyprostować tylko częściowo. Mięśnie kończyn górnych są w stanie zaniku, szczególnie dotyczy to mięśni kłęb, pierwszego i piątego palców i mięśni międzykostnych, zwłaszcza ręki lewej, w której zaniki są już bardzo daleko posunięte. Pozostałe ruchy w kończynach górnych są wogóle powolne i o wymiarze ograniczonym; w kończynie prawej nieco znaczniejsze niż w lewej. Co do poszczególnych ruchów stwierdziliśmy, iż chora zbliża kończyny górne do tułowia i odsuwa je z powrotem w stopniu jednakże bardzo nieznacznym; unosi je ku górze i opuszcza ku dołowi; przy bardzo

dużym wysiłku może rozgiąć kończyny w stawie łokciowym i napiąstkowym, przyczem siła ruchów tych jest mniejsza w kończynie lewej; palcami dłoni (za wyjątkiem pierwszego) prawej chora niezręcznie porusza cokolwiek, palcami zaś dłoni lewej chora pomimo wysiłku poruszać nie może zupełnie. Odruchy z mięśnia trójgłowego ramienia zachowane z obydwóch stron, również słabe odruchy z okostny promienia. Mięśnie brzucha i tułowia w stanie bezwładu: chora nie może o własnej sile usiąść, ani też posadzona siedzieć, nie będąc podtrzymywaną; z pozycji na wznak chora nie może się poruszyć; mięśnie brzucha nie kurczą się nawet przy ka-

Fig. I. Zaburzenia czucia bólu.

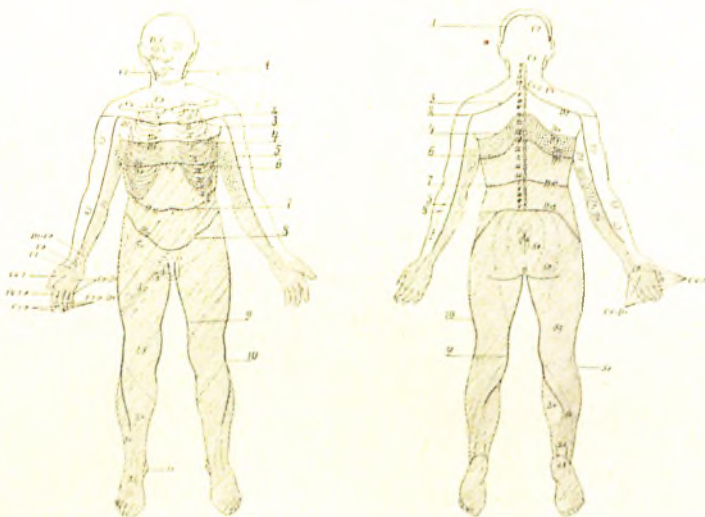


szlu. Odruchy brzuszne są bardzo słabe po stronie lewej, brak ich po stronie prawej. Zaburzenia w działaniu pęcherza: chora czuje potrzebę oddania moczu, zanim jej jednak podstawią naczynie oddaje mocz pod siebie; innym znów razem mocz nie odchodzi, pomimo iż chora czyni wszelkie usiłowania, by go oddać i pomimo że pęcherz jest pełny. Zaburzenia ze strony odbytnicy przejawiają się w silnem zaparciu, chora pomimo środków przeczyszczających i ławatyw miewa wypróżnienie zaledwie co parę dni. Bóle w karku i między łopatkami ustępują tylko po morfinie, którą trzeba wstrzykiwać kilka razy dziennie. Gdy chorą położyć na brzuchu, bóle potęgują się do tego stopnia, iż chora chwili jednej pozostać w tej pozycji nie może. Wybitna wrażliwość uciskowa i opukowa w obrę-

bie wyrostków ciernistych 7-go kręgu szyjowego i pierwszych dwóch grzbietowych; poza tem kręgosłup nie jest wrażliwy na ucisk. Brak garbu, lub zniekształcenia kręgosłupa wogóle. Brak odleżyn.

Zaburzenia czucia obejmowały większą część ciała chorej i były na ogół wybitniejsze na prawej połowie ciała, niż na lewej; prócz tego nie wszystkie rodzaje czucia były jednakowo i w tych samych granicach upośledzone. Zaburzenia czucia bólowego sięgały najwyżej, mianowicie do wysokości II-go żebra. Czucie bólowe, jak to zaznaczyłem na schemacie czucia Flataua (1) Fig. I. było z prawej strony zupełnie zniesione, z lewej

Fig. II. Zaburzenia czucia dotyku.

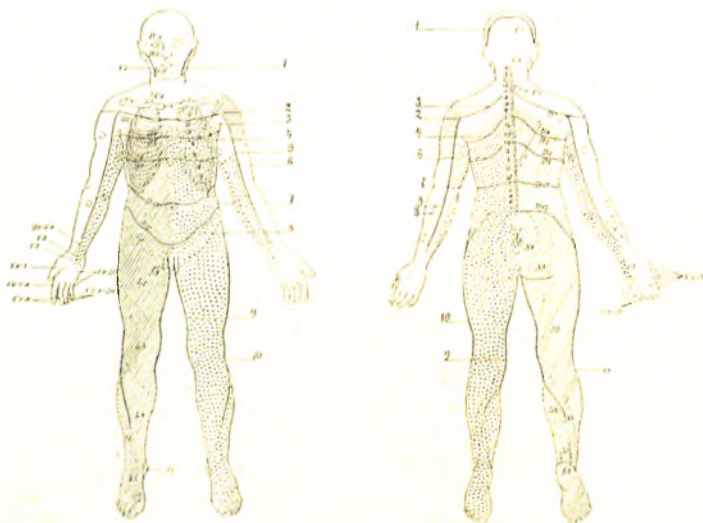


zaś silnie upośledzone, począwszy od stopy, aż do wysokości 4-go żebra z przodu i do linii biegnącej po przez 5-y wyrostek grzbietowy z tyłu. Powyżej granicy zniesienia czucia bólowego czucie bólowe było znacznie zmniejszone do wysokości 2-ej przestrzeni międzyżebrowej, względnie do 3-go wyrostka grzbietowego. Po nad tym pasem skóry o zmniejszonym czuciu bólowym był wązki pas skóry, na ból nadwrażliwy; granica pasa przeczułonego zlewała się prawie z linią szyjowo-kaślubową. Upośledzenie czucia bólowego stwierdziliśmy również na trzech ostatnich palcach obydwóch rąk i na wewnętrznej powierzchni kończyn górnych; linja oddzielająca na kończynach górnych skórę o czuciu bólowym prawidłowym, od skóry o czuciu upośledzonym biegła po linii osiowej przedniej

i tylnej kończyn górnych. Zaburzenia czucia były wybitniejsze i sięgały wyżej na prawej kończynie górnej, aniżeli na lewej.

Granica zaburzeń czucia dotykowego (Fig. II) nie sięgała tak wysoko, jak bólowego. Mianowicie brak było zupełnie czucia dotykowego do wysokości wyrostka mieczykowatego, względnie do dolnego kąta łopatki. Powyżej znieczulenia dotykowego znajdował się pas skóry o czuciu doty-

Fig. III. Zaburzenia czucia zimna i ciepła.



Punkcikami oznaczono okolice, wykazujące zmniejszenie czucia, kreskami zaś zniesienie czucia; na Fig. I linja nad okolicą o zmniejszonym czuciu bólowem oznacza pas naduczuly.

Oznaczenie cyfr: 1—linja ciemieniowo-uszno podbródkowa. 2—linja szyjowo-naramienna. 3—linja szyjowo-kadłubowa. 4—linja międzysutkowa. 5—linja osiowa przednia i tylna kończyny górnej. 6—linja mieczykowata. 7—linja pępkowa. 8—linja kadłubowa. 9 i 10—linja osiowa wewnętrzna i zewnętrzna kończyny dolnej.

kowem upośledzonym, granica którego dochodziła do wysokości 4-go żebra. Brak czucia dotykowego stwierdziliśmy również na dłoniach i wewnętrznych powierzchniach przedramion do linii osiowej; na ramionach czucie dotykowe, począwszy od linii osiowej, również było upośledzone, lecz w stopniu znacznie mniejszym.

Granica zaburzeń czucia cieplikowego (Fig. III) przebiegała pomiędzy linją zaburzeń czucia bólowego i dotykowego po nad linją międzysut-

kową. Po stronie prawej było ono zupełnie zniesione do wysokości III-go żebra, względnie do wysokości IV wyrostka grzbietowego. Po stronie lewej było ono zmniejszone w tych samych granicach. Również na wewnętrznych powierzchniach kończyn górnych czucie ciepłikowe było znacznie upośledzone; i tutaj na kończynie prawej upośledzenie czucia było znaczniejsze, aniżeli na kończynie lewej. Prócz tego górna trzecia część lewego ramienia, zwłaszcza na powierzchni zewnętrznej, była zupełnie niewrażliwa na ciepło, będąc wrażliwą na wszelkie inne rodzaje czucia.

Zaburzenia czucia pędzёлka faradycznego stwierdziłem w granicach zaburzenia czucia dotykowego: w miejscach skóry, gdzie brak było czucia dotykowego, chora zupełnie prądu nie odczuwała, na skórze zaś o zmniejszonym czuciu dotykowym pacjentka odczuwała prąd o wiele słabiej, aniżeli np. na szyi lub twarzy (zbytecznym byłoby nadmienić, iż próba była czyniona prądem słabym, nie wystarczającym dla wywołania skurczu mięśniowego).

Brak zupełny zmysłu położenia w kończynach dolnych przy względnie zachowaniu takiego w kończynach górnych.

Zarówno mięśnie jak i nerwy porażonych kończyn oddziaływały prawidłowo na prąd elektryczny. Nawet w mięśniach dłoni i międzykostnych, gdzie zaniki były bardzo znaczne, odczynu zwyródnienia nie było.

Podczas pobytu w szpitalu stan chorej szybko i stale się pogarszał: niemal z dniem każdym jakość i ilość objawów zwiększała się. Minimalne ruchy, stwierdzone przy badaniu w kończynie dolnej prawej, znikły już następnego dnia pobytu chorej w szpitalu. To samo dotyczyło ruchów w kończynach górnych, które stawały się coraz słabsze i po 3-ach dniach chora nie wykonywała kończynami górnymi żadnego prawie ruchu. Bóle tak się wzmagaly silnie, iż chora błagała, by ją od nich uwolnić chociażby za cenę życia własnego. Drętwienie w rękach było coraz uporczywsze i przykrzejsze. Chora przestała sypiać; łaknienie wciąż się zmniejszało; dreszcze powtarzały się po parę razy na dobę.

Zestawiwszy dane, zebrane z wywiadów jakoteż stwierdzone przy badaniu i podczas kilkodniowej obserwacji chorej w szpitalu, otrzymany całokształt odrazu klinicznego, który się w streszczeniu przedstawia, jak następuje.

Zwiastunem choroby były parestezje, w postaci zbyt ciasnej skóry w kończynach dolnych. Wkrótce wystąpiło osłabienie kończyn lewych. Dwa lata trwał stan taki, gdy nagle w osłabionych kończynach dolnych wystąpił bezwład kompletny w kończynie dolnej lewej i nie zupełny w prawej; do bezwładu kończyn dolnych wkrótce przyłączyło się osłabienie kończyn górnych (również znaczniejsze w kończynie lewej) i wybitne zaburzenia czucia (większe po stronie prawej), obejmujące dolne kończyny i tułów. Po kilku miesiącach sprawa chorobowa posuwa się na-

przód: paraplegja zamienia się w tetraplegję (z przewagą kończyn lewych); upośledzenie wszystkich rodzajów czucia staje się wybitniejsze (z zachowaniem jednakże przewagi zaburzeń na prawej połowie ciała); występują zaburzenia w działaniu pęcherza i odbytnicy; silne bóle pojawiają się w karku i między łopatkami. Przedmiotowo można stwierdzić: wzmożone odruchy kolanowe i ze ścięgien Achillesa; obustronny objaw Babińskiego i Oppenheima; objaw stopowy; brak odruchu brzuszno-żołądkowego; zaniki w porażonych mięśniach.

Ze względu na przytoczone objawy rozpoznanie w danym przypadku nie było trudne. Porażenie, które wystąpiło nie stopniowo, lecz wytworzyło się z nieoczekiwanych pogorszeń, budzi zawsze podejrzenie, iż jest ono wynikiem sprawy nowotworowej, uciskającej rdzeń. Podejrzenie to u naszej chorej miało dużo cech prawdopodobieństwa. I rzeczywiście, powstanie cierpienia bez wszelkiej ku temu przyczyny, objawy przemawiające za coraz większym uciskiem rdzenia i rozwijające się bez zniekształcenia kręgosłupa, wreszcie niejednorodny przebieg choroby, — wszystkie przytoczone dane przemawiały najwięcej za nowotworem, rosnącym w kanale kręgowym. To też z łatwością mogliśmy wyłączyć wszelkie inne cierpienia rdzenia, mogące poniekąd dać podobny obraz kliniczny.

Ponieważ niedawno ogłosiłem przypadek nowotworu rdzenia (2), przeto, w celu uniknięcia powtarzania się, rozpoznanie swe umotywuje pobieżnie, jakoteż w paru tylko słowach omówię cierpienia rdzenia, które przy rozpoznaniu różniczkowym uwzględnić należało. Przedewszystkiem wyłączyliśmy zapalenie rdzenia, nie stwierdziwszy u chorej żadnego podłoża, na którym poprzeczne zajęcie rdzenia zazwyczaj się rozwija; również nieregularny przebieg choroby był zupełnie odmienny od przebiegu charakterystycznego dla zapalenia rdzenia.

Wobec młodocianego wieku chorej i wybitnej bolesności kręgow, można było myśleć o gruźlicy, lecz brak było zniekształcenia kręgosłupa bądź w postaci garbu, lub przynajmniej skrzywienia bocznego, bez których gruźlica kręgow u osób młodych przebiega bardzo rzadko, zwłaszcza w tym okresie, gdy już doszło do porażenia poprzecznego, które, jako skutek ucisku na rdzeń, spowodowane bywa przez stopniowe usuwanie się próchniejących kręgow i zwężenie w ten sposób światła kanału kręgo-



wego; cały proces zwykle się nie odbywa bez zniekształcenia kręgosłupa.

Podejrzenie, iż mamy do czynienia z jamistością rdzenia, mogły poniekąd wzbudzić zaburzenia czuciowe, stwierdzone powyżej granicy znieczulenia zupełnego, a dotyczące nie wszystkich rodzajów czucia w jednakowym stopniu; również zaniki mięśni dłoni obok nierównomiernych zaburzeń czuciowych mogły do pewnego stopnia świadczyć o syringomyelji. Jeżeli jednakże weźmiemy pod uwagę, iż zaburzenia czucia o typie zmian rozszczepionych znajdowały się tylko powyżej granicy znieczulenia kompletnego, które w danym przypadku zajmowało większą część ciała; jeżeli zważymy, że w mięśniach dłoni, uległych zanikowi, brak było odczynu zwyrodnienia; wreszcie jeżeli weźmiemy pod uwagę szybki stosunkowo przebieg choroby, który przy jamistości rdzenia ma zazwyczaj przebieg wybitnie przewlekły, nie doprowadzający w przeciągu 2-ech lat do bezwładu zupełnego, łatwo dojdziemy do wniosku, iż objawy napozór dla syringomyelji charakterystyczne w rzeczywistości przeciw takiemu rozpoznaniu przemawiały.

Stwardnienie rozsiane (rdzeniowy typ) nie mogło prawie być brane pod uwagę, wobec znieczulenia zupełnego na bardzo znacznej przestrzeni, wobec silnych bólów stałych i wobec bolesności kręgów.

Na poważne trudności napotykało, jak zwykle, wyłączenie surowiczego zapalenia opon rdzeniowych ograniczonego, ponieważ ono zarówno w objawach jak i w przebiegu często od nowotworu odróżnić się nie daje; tylko wystąpienie choroby bez żadnych powodów i nagle pogorszenie stanu chorej przemawiało przeciw rozpoznaniu — meningitis circumscripta. Omyłka rozpoznawcza co do tej postaci chorobowej nie pociągnęła by za sobą złych dla chorej następstw, ponieważ w obydwóch tych cierpieniach o takim przebiegu zabieg chirurgiczny jest jednakowo wskazany.

Wylączywszy wspomniane powyżej cierpienia rdzenia, zatrzymaliśmy się na nowotworze, jako na rozpoznaniu najprawdopodobniejszym (rozpoznanie nowotworu rdzenia nigdy nie jest zupełnie pewne). Za rozpoznaniem ucisku rdzenia spowodowanego przez nowotwór przemawiały wszystkie okresy, zaznaczone w przebiegu choroby. Rozpoczęło się cierpienie od okresu pa-

restezji w kończynach dolnych, które zazwyczaj występują na długo przed objawami rdzeniowymi i są jakby zwiastunem nowotworu wewnątrzkręgowego. Prawda, iż przy przypuszczalnym umiejscowieniu sprawy chorobowej w szyjowej części rdzenia parestezje występują zazwyczaj w kończynach górnych, lub w klatce piersiowej, były już jednakże spostrzegane i przy takim umiejscowieniu w kończynach dolnych (Abrahamson, cyt. u Flatau (3)). Drugi okres choroby stanowiły objawy niedowładu, które wystąpiły w kończynach jednej połowy ciała, wkrótce zaś potem i w kończynach drugiej połowy, przyczem, jak to wykazało badanie chorej, dokonane po raz pierwszy w dwa lata po wystąpieniu pierwszych objawów (parestezji w kończynach dolnych), bezwład był wybitniejszy po jednej stronie; wtedy też stwierdziliśmy zaburzenia czuciowe, które były wybitniejsze po stronie przeciwnej; jednym słowem obraz chorobowy był wtedy zbliżony do porażenia typu Brown-Séquarda. Wreszcie w kilka miesięcy potem stwierdziliśmy rozprzestrzenienie się sprawy chorobowej w kierunku poprzecznym i zajęcie całego niemal przekroju rdzenia.

Otóż charakterystyczne te okresy, zarysowujące się wyraźnie w przebiegu choroby, przebieg niejednolity z nagłymi pogorszeniami, wreszcie bezustanne silne bóle czyniły rozpoznanie nowotworu najbardziej prawdopodobnym.

Pozostawało do rozstrzygnięcia pytanie, czy punktem wyjścia sprawy nowotworowej był rdzeń, czy też jego opony. Rozpoznanie różniczkowe pomiędzy guzami oponowymi i wewnątrzrdzeniowymi napotyka, jak wiadomo, na liczne trudności i, według słusznego poglądu miarodajnych autorów, może być zaledwie przypuszczalne.

Na korzyść guza oponowego przemawiało w naszym przypadku przedewszystkiem rozszerzanie się sprawy chorobowej w kierunku poprzecznym rdzenia, nie zaś w kierunku pionowym, jak to bywa przy nowotworach wewnątrzrdzeniowych. Również na korzyść guza oponowego przemawiały poniekąd nieregularne i nieoczekiwane przejścia z jednego okresu chorobowego w drugi, gdy w nowotworze rdzeniowym, jak i w cierpieniu samego rdzenia, pogorszenie jest zazwyczaj stopniowe. Dalej za guzem opon przemawiały bardzo silne i stałe bóle. Wreszcie brak zupełny zmian odczynu elektrycznego w mięśniach ule-

głych zanikowi mógł również do pewnego stopnia przemawiać za guzem opon rdzeniowych.

Pozostawało nam tedy określić dokładnie, na które odcinki rdzenia nowotwór wywiera ucisk. Dla określenia miejsca ucisku najczęściej wytycznych dostarczają zaburzenia czuciowe. Według prawa Sherringtona górna granica zaburzeń czuciowych wskazuje na uszkodzenie najbliższego, wyżej położonego odcinka rdzeniowego. Ponieważ u chorej naszej zaburzenia różnych rodzajów czucia kończyły się na różnych wysokościach tułowia (zaburzenia czucia bólowego sięgały najwyżej, bo do 2-go żebra; zaburzenia czucia dotykowego obejmowały najmniejszą przestrzeń, dochodząc do poziomu 4-go żebra; między temi linjami kończyły się zaburzenia ciepłikowe, sięgające tylko do poziomu 3-go żebra), przeto, chcąc na zasadzie zaburzeń czuciowych wyprowadzić wnioski co do wysokości uszkodzenia rdzenia, trzeba było uprzytomnić sobie, od czego takie nierównomierne rozprzestrzenienie czucia zależy. Według Sherringtona dermatomy nie posiadają ścisłych granic, lecz wkraczają jeden w drugi, częściowo się przykrywając, z czego wynika, iż dana przestrzeń skóry otrzymuje włókna czuciowe nie z jednego korzenia, lecz z kilku korzeni, wychodzących z rdzenia na tej samej wysokości, powyżej i poniżej. Sherrington i inni dowiedli również, iż owe nakładanie (Overlap = Ueberlagerung) włókien czuciowych jest mniejsze dla włókien bólowych, niż dla dotykowych. Ponieważ włókna dotykowe dopływają do danego pasa skóry z mniejszej liczby korzeni tylnych, aniżeli włókna bólowe i ciepłikowe, przeto zaburzenia dotykowe obejmują mniejszą przestrzeń, niż zaburzenia bólowe i ciepłikowe. Nierównomierne rozprzestrzenienie zaburzeń różnych rodzajów czucia zdarza się zarówno przy uszkodzeniu nerwów jak i przy poprzecznem zajęciu rdzenia, które to zjawisko spostrzegali Minor, Piltz i Kocpczyński. (Wywody przytoczone u Flatau (1)).

W myśl takiego wyjaśnienia kwestji nierównomiernego rozprzestrzenienia zaburzeń czuciowych zdecydowaliśmy się, w celu określenia górnej granicy nowotworu, kierować się u chorej naszej linią zaburzeń czuciowych, najwyżej sięgającą. Granica najdrobniejszych zaburzeń czuciowych odpowiadała linii szyjowokadłubowej, która, jak wiadomo, wskazuje na uszkodzenie ostatnich odcinków szyjowych i pierwszego grzbietowego. Na zajęcie

również nie spostrzegano objawów ze strony szpar ocznych i źrenic.

Brak objawów okoźrenicowych mógłby nasuwać podejrzenie, iż nowotwór znajduje się niżej lub wyżej, aniżeli to wypadło z określenia zaburzeń czuciowych i ruchowych. Wyrażna bolesność VII kręgu szyjowego i pierwszych dwóch grzbietowych jakoteż silne bóle między łopatkami mogłyby potwierdzać podejrzenie pierwsze. Zważywszy jednakże, iż bolesność kręgów jakoteż bóle, nawet stale w jednym i tem samym miejscu występujące, pozbawione są znaczenia lokalizacyjnego; powtóre ze względu na to, iż znany jest przypadek nowotworu tej części rdzenia szyjowego, przebiegający bez objawów ze strony szpar ocznych i źrenic, nie mogliśmy ani bolesności kręgów, ani też braku objawów okoźrenicowych brać pod uwagę przy określaniu górnej granicy nowotworu.

Zgodnie z wywodami poprzednimi utrzymaliśmy przypuszczenie pierwotne, umiejscowiwszy nowotwór na wysokości ostatnich dwóch odcinków szyjowych i pierwszego grzbietowego.

Wobec ujemnego wyniku próby Wassermann'a zaniechaliśmy leczenia swoiste, zwłaszcza, iż szybko postępująca sprawa chorobowa, przebiegająca z wysoką ciepłotą i częstymi dreszczami, jakoteż silne i nieustające bóle do tego stopnia wyczerpywały chorą, iż postanowiliśmy wykonać operację jaknajprędzej. Zdecydowanym zostało wycięcie łuków ostatnich trzech kręgów szyjowych, odpowiadających uszkodzonym przypuszczalnie przez nowotwór odcinkom rdzeniowym. Gdybyśmy po usunięciu oznaczonych wyrostków kolczastych nowotworu nie znaleźli, postanowiliśmy usunąć jeszcze wyrostek czwartego kręgu szyjowego, wychodząc z zasady, iż usunięcie większej liczby łuków nie wpływa ujemnie na statykę kręgosłupa. Z miarodajnych w tej kwestji autorów przytoczę Czarkowskiego (5), który w jednym przypadku usunął 7 łuków, w drugim 5, otwierając na całej długości oponę twardą i który stwierdza, że można usunąć jaknajrozleglej łuki, nie wywołując powikłań i uszkodzenia statyki kręgosłupa.

Laminektomję wykonał kol. Antoni Goldman 17 maja r. b. Chorą ułożono pochyło, głową w dół, — na brzuchu. Głowę przez cały czas trwania zabiegu podtrzymuje służący. Uśpienie chloroformowe. Cięcie skórne i powięzi wzdłuż wyrostków kolczastych V, VI i VII-go kręgów szyjowych. Po uprzystępnieniu

luku VI-go kręgu, przy bardzo silnem krwawieniu, przecięto tatkowy kleszczami Listona, poczem usunięto trzon tego kręgu; luki V i VII kręgów przecięto kleszczami Horsley'a i usunięto kręgi. Chora źle znosi uspienie; krwawienie znaczne; zastrzyknięto 5 ctm<sup>3</sup>. 25% roztworu kamfory w ol. amygdal.; tętno słabe. Po otworzeniu opony twardej widać na wysokości V-go kręgu twór podłużny, miękki, długości około 3 ctm. i szerokości około 1½ ctm., niewyraźnie odgraniczony od rdzenia. Twór ten przy próbach usunięcia rwie się. Chora nagle podczas usuwania guza przestała oddychać. Wszelkie próby doprowadzenia jej do życia bezowocne. Zejście śmiertelne.

Jako przyczynę zejścia uważać należy współdziałanie chloroformu i wstrząsu wskutek zabiegu.

Operacja potwierdziła słuszność rozpoznania i umiejscowienia naszego: przyczyną ucisku rdzenia był w istocie nowotwór, ściśle do rdzenia przylegający na wysokości V-go kręgu szyjowego. Guz większą częścią swoją przylegał do prawej połowy rdzenia, co tłumaczyłoby poniekąd początkowe wystąpienie porażen w kończynach prawych.

Badanie nowotworu, dokonane przez kol. Fr. Lange (w Łodzi), wykazało: Makroskopowo — kawałki bladioróżowej kruchomiękiej tkaniny. Pod drobnowidzem: w siatce średnio unaczynionej i jak gdyby z cienkich nitek utkanej znajdujemy nagromadzenie komórek okrągłych (Rundzellen), co do wielkości około półtora razy większych od zwykłego limfocytu, z obficie rozwiniętą chromatyną w jądrze. Bardzo liczne mitozy świadczą o szybko rosnącej tkance. Na skrawkach, przepłukanych w wodzie, występuje bardzo wyraźnie siatkowy układ tkanki łącznej. Rozpoznanie: lymphosarcoma (właściwiej lymfomat złośliwy w ścisłem znaczeniu).

W zakończeniu pragnąłbym podkreślić dwa szczegóły, dzięki którym całokształt objawów wykracza poza zwykle ramki objawów, spostrzeganych w nowotworach opon mózgowych. Szczegół pierwszy tembardziej zasługuje na omówienie, iż pozostaje dotychczas niezupełnie wyjaśnionym. Dotyczy on zaburzeń w sferze czuciowej. Po nad granicę znieczulenia zupełnego stwierdziliśmy u chorej nierównomierne rozprzestrzenienie zaburzeń różnych rodzajów czucia według typu zmian rozszczepionych, gdy dla nowotworów oponowych charakterystyczne jest jedna-

kowe upośledzenie wszelkich rodzajów czucia, w tych samych granicach. Okoliczność, iż włókna różnych rodzajów czucia dopływają do danej przestrzeni skóry z niejednakowej liczby korzeni tylnych, nie wyjaśnia nam, dlaczego u chorej naszej ponad linią znieczulenia kompletnego stwierdziliśmy zaburzenia czuciowe, o typie zmian rozszczepionych, w stosunkowo dość szerokim pasie skóry od poziomu 4-go do 2-go żebra. Gdyby nierównomierność ta zależała od niejednakowej ilości włókien czuciowych dla każdego poszczególnego rodzaju czucia, spostrzegano by ją w każdym przypadku nowotworu opon, gdy przeciwnie granice tych zaburzeń są zwykle jednakowe; natomiast kilka ogłoszonych przypadków, z powodu rozprzestrzenienia zmian czuciowych, kwestji samej ani nie rozstrzygają, ani jej nie wyjaśniają dostatecznie. Do przytoczonych już przypadków dołączyć należy świeżo ogłoszony przypadek Brunsza (6), w którym nad granicą znieczulenia zupełnego brak było w wązkim pasie skóry czucia dotykowego, przy zachowanym czuciu bólowem i ciepłikowem.

Nierównomierne rozprzestrzenienie zaburzeń czuciowych mogłoby być powodem niedokładnego określenia górnej granicy nowotworu, którą określić należy według zaburzeń czuciowych, najwyższej sięgających, chociażby one dotyczyły tylko jednego rodzaju czucia. Prócz tego w przypadku naszym zaznaczyć należy brak objawów ze strony szpar ocznych i źrenic, pomimo umiejscowienia nowotworu w dolnych odcinkach szyjowej części rdzenia. Przytoczyliśmy powyżej przypadek z podobnym umiejscowieniem nowotworu, w którym również brak było objawów ze strony szpar ocznych i źrenic. Na zasadzie przypadków tych nie możemy objawów okoźrenicowych zaliczać do stałych objawów, występujących przy ucisku dolnej szyjowej części rdzenia.

## PIŚMIENNICTWO.

1. F l a t a u. Die motorische, sensible und Reflexsegmentierung im Rückenmark. Handbuch der Neurologie von Lewandowsky. 1910.
2. P a ń s k i. Przypadek operowanego nowotworu rdzenia. Neurologja Polska. 1910.
3. F l a t a u. Wirbel—und Rückenmarksgeschwülste. Handbuch der Neurologie von Lewandowsky. 1910.

4. F l e i s c h m a n n. Ein Fall von Brown-Séquard'scher Lähmung hervorgerufen durch Meningitis serosa spinalis circumscripta. Neur. Centr. 1911, N-r 15.
5. C z a r k o w s k i. Zjazd chirurgów Polskich w Warszawie. 1910. Sprawozdanie.
6. B r u n s. Ein Fall von arachnoidaler Zystenbildung mit Kompression des Rückenmarks. Operation. Heilung. Neur. Centr. 1911. N-r 18.

Z pracowni neurologicznej (Dyr. prof. H a l b a n) i instytutu patologicznego  
anatomicznego Uniw. we Lwowie.

## STWARDNIENIE GUZOWATE I CHOROBA RECKLINGHAUSENA JAKO JEDNOSTKA CHOROBOWA POD WZGLĘDEM ANATOMICZNYM.

podali

W. NOWICKI i K. ORZECZOWSKI.

(Dokończenie).

---

Guz nerwu pośrodkowego lewego. Guz ten, jak wspomnieliśmy, wyjęty za życia, dochodził wielkości jaja gołębiego, był jedynym większym guzem z pośród guzów usadowionych na nerwach obwodowych. Część guza przechowano odrazu w alkoholu, część zaś po kilkodniowym trzymaniu w formalinie przeniesiono do płynu Müllera. Skrawki barwiono niemal wszystkimi używanymi metodami, z wyjątkiem metody Fajersztajna-Bielschowsky'ego; zamiast jej próbowaliśmy metody zmodyfikowanej Levaditiego, z wynikiem jednak ujemnym.

Z góry trzeba zaznaczyć, że guz nerwu pośrodkowego wyróżnia się zupełnie co do szczegółów swego utkania od innych guzów i to niejednolitością budowy, polegającą na tem, że w różnych miejscach spotyka się różne typy utkania, których jednak wspólną cechą jest oberność komórek nerwowych wśród tkanki. Mogą one przytem pojawiać się to w przeważającej ilości, to w małej, to znowu w pewnych miejscach prawie zupełnie znikomej. Guz posiada na zewnątrz otoczkę okołonerwową ze złbitej tkanki łącznej. Bezpośrednio pod nią może być którykolwiek z tych typów tkanekowych, o których wspomnieliśmy, nawet bez jakiegokolwiek przejścia.

W guzie samym możemy wyróżnić najobficiej występującą tkankę luźną, jakby obrzękłą, o komórkach z jądrami pozaginanemi, cienkimi, długimi, ostro kańczastemi z pierwoszczą zbliżoną do pierwoszczy jasnych



plasmatycznych komórek glejowych z drobnymi i delikatnymi wypustkami. Jest to tkanka glejowata. Inne miejsca mają utkanie zbite włókniste z podługowatymi, regularnymi jądrami. Do nich zbliżone są miejsca ze skąpą ilością tkanki podstawowej, o utkanii złożonym przeważnie z komórek laseczkowatych o bardzo długich jądrach, przedłużających się na obu końcach w długą nić z pierwoszczy drobnoziarnistej. Dla tej formacji charakterystyczną jest zawartość tworów podobnych do wyściółki. Znaczny obszar guza zajmuje wreszcie tkanka w olbrzymiej większości złożona z komórek nerwowych. Wszystkie te rodzaje tkanek przechodzą jedne w drugie lub mieszają się ze sobą bez przejść, a w każdej z nich bywają ogniska skupień, gęstych, drobnych, ciemnych jąder z objawami energicznego podziału amitotycznego. Jako bardzo ważną cechę charakterystyczną dla wszystkich tych rodzajów utkania należy podnieść wszędzie widoczną dążność układania się w pasma, krzyżowania się i przeplatania tych mniej lub więcej szerokich pasm pod różnymi kątami w postaci warkoczy.

Naczynia guza są przeważnie zgrubiałe, o ścianie jednostajnej (homogennej), lecz nie szklistej ze zmniejszoną ilością jąder; stosunkowo rzadko spotyka się naczynia o ścianie nie tak znacznie zgrubiałej, natomiast ze ścianą zawierającą dużo jąder. Śródbłonek tych naczyń z reguły jest dobrze zachowany, komórki jego niekiedy napęczniałe. Uderza znaczna przewaga naczyń dużych nad małymi, a nadto dość pokaźna ilość przestworów nieregularnych, zatokowatych ze ścianą o charakterze ściany naczyń krwionośnych lub limfatycznych prawidłowej lub w różnych okresach homogenizacji ze śródbłonkiem zazwyczaj prawidłowym, rzadko bujającym, wypełnionych ciałkami krwi.

Tkanka glejowata w szczegółach swego utkania różni się mało od takiejże tkanki guzów innych nerwów. Jądra jej są tu z reguły cienkie, podługowate, na obu końcach zaostrome, przeginane falisto lub pod więcej ostrym kątem, nieraz kilkakrotnie zagięte; osią swęj długości ułożone są w kierunku przebiegu tęgich, zrzadka niemal równoległe do siebie ułożonych włókien tej tkanki. Na tych falisto przebiegających włóknach nasadzone są jądra, a pierwoszcze ich komórek gubi się we włóknach pokaźniejszymi wypustkami. W jasnej pierwoszczy komórkowej widoczne są przy znacznym powiększeniu drobne, pozakręcone i w różne strony idące wypustki. Sposób przebiegu i kierunku tęgich włókien i nasadzonych na nich jąder powoduje pasmowaty wygląd całości tkanki. W tkance tej napotyka się rzadko komórki nerwowe. W preparatach Giesonowskich włókna tęgie barwią się bladoróżowo z silnym odcieniem żółtym, całość zaś przedstawia się w skutek tego blade. Gdziekolwiek tylko spotyka się małe skupienia wyraźniej czerwono zabarwione z małą ilością jąder, gdzieindziej z większą; wreszcie w tych miejscach silniej i jednostajniej się barwiących znajduje się światło naczyniowe. Widocznie więc wyspy zbitej tkanki wśród luźnie zbudowanej zasadniczej tkanki odpowiadają przemianom wstecznym i zamknięciu naczyń. W tkance opisanej napoty-

ka się stosunkowo rzadko ogniska drobnych jąder okrągłych i małych bujających, nieregularnych.

Wprost odmiennie zachowują się pod względem utkania miejsca o obfitej, v. Giesoaem wybitnie czerwono barwiącej, się włóknistej tkance podstawowej z dość licznymi równoległe ułożonymi jądra mi bez widocznej pierwoszczy. Tkanka ta jest identyczna z tkanką jakoby łączną, napotykaną w przeważnej ilości w innych guzach. Tu komórki nerwowe poszczególne i w małych grupach napotyka się rzadko w miejscach o mniejszej zbitości. Podobnie jak w innych guzach wskutek równoległego ułożenia postronków włóknistej tkanki podstawowej i jąder podługowatych, tkanka ta ma charakter pasmowy, przyczem pasma mogą przebiegać falisto, spotykać się pod różnymi kątami z innymi, to znowu splatać z nimi, nawet krzyżować pod kątem prostym z pasmami w innej wyżynie skrawka leżącymi, jak się o tem przekonać można przy użyciu śruby mikrometrycznej. Ognisk ze zbitymi małymi jądrami jest tu nie wiele.

Zbliżony jest do tej tkanki typ utkania z komórek laseczkowatych. I tu mamy równoległe ułożenie jąder podługowatych, wygląd pasmowy, takie same zachowanie się pasem wobec siebie. Jądra jednak są tu nieco grubsze, mają pierwoszcze komórkowe wcale obfite, są nieco luźniej rozmieszczone. tkanki włóknistej, względnie homogennych sznurów tkanki podstawowej jest mało. Pierwoszcze komórek przedłuża na obu końcach oś długości jądra dość znacznie, nieraz podwójnie, rzadko potrójnie. Pierwoszcze zawiera drobną wyraźną ziarnistość. Całość komórek odpowiada zupełnie znanym w mózgu obrazom pięknie rozwiniętych komórek laseczkowatych (Stäbchenzellen). Ten typ tkanki okazuje bardzo często przejścia do tkanki poprzedniej zbitiej z jądrami podługowatymi i do tkanki z komórek nerwowych złożonej. Przejście do komórek nerwowych dokonywuje się w ten sposób, że wśród komórek laseczkowatych pojawiają się równoległe do nich ułożone komórki tej samej długości, lecz pękate o wrzecionowatym kształcie z jądrem w środku wrzeciona, odpowiadającym zupełnie kształtem jądra komórki nerwowej: okrągłym, dużym, jasnym, z jądrem regularnym jąderkiem. Powolniejszych przejść od kształtów laseczkowatych komórek do komórek nerwowych nie spostrzega się. Przymieszka komórek nerwowych jest zrazu mała, powoli znaczniejszą może się stawać, tak że czasem pasmo o utkaniu z komórek laseczkowatych przechodzi w pasmo utworzone z tkanki złożonej, w przeważnej lub niemal wyłącznej części, z komórek nerwowych.

W pasmach komórek laseczkowatych, na przekrojach ich podłużnych, spostrzega się nieraz rozstępywanie się nieznaczne komórek, wskutek czego pojawiają się obrazy jakby długich wązkich kanałów obrzeżonych przez komórki laseczkowate, równoległe do osi kanałów ułożone. Często jednak spotyka się światła, wielkością odpowiadające światłu małych tętniczek, o kształcie owalnym, wyścielone przez komórki laseczkowate; komórki te mają cieńsze jądra i bardzo wydłużoną nić pierwoszczy komórkowej, też cienie, przyczem układają się one równoległe, tworząc warstwę kil-

kukomórkową do dłuższej średnicy owalnej światła, zaś w ostrołukowej części owalu układają się równoległe do tamtych, więc prostopadłe do ściany, z której wychodzą ku światłu zakończenia wypustkowej części pierwszycy. Cały twór przy małym powiększeniu robi wrażenie czynnica, od którego jednak różni się brakiem śródbłonka, i wogóle odmienną zupełnie strukturą ściany, złożonej wyłącznie z pokładu równoległe się układających długich cienkich komórek łaseczkowatych. Więcej zbliżone są przewody opisane do przewodów utworzonych nieraz przez bujającą wyściółkę, do której zresztą komórki ich są podobne, jednak więcej wydłużone. Komórki tych przewodów wyróżniają je z drugiej strony od wszystkich znanych przewodów gruczołowych. Istnieją różne przejścia od przewodów z komórkami wyżej opisanymi do światła tych samych mniej więcej rozmiarów, wyścielonych prostopadłe ułożonym nabłonkiem złożonym z komórek przecinkowatych i pod tym względem zupełnie identycznych do takichże komórek ependymowych. Nie napotkaliśmy jednak zupełnie typowych komórek ependymowych z niteczką podstawową, wyścielonych miejscem środkowym, odpowiadającym jądro, i wyżej ułożonym przewężeniem. Na zewnątrz od linii wyściółki nie znajdowaliśmy też porozrzucanych ognisk komórek ependymowych, jakie napotyka się obok przewodów ependymowych w narządzie ośrodkowym.

Tkanka złożona z komórek nerwowych występuje albo w pasmach wyłącznie z nich utworzonych, zbitych, wśród pasem z utkaniami już opisanymi (wówczas mamy zazwyczaj przed sobą bardzo zbitą tkankę, w której przy silnych powiększeniach z trudnością dają się wyodrębnić poszczególne pierwociny) albo z drugiej strony są miejsca guza, na wielkich obszarach niemal wyłącznie zajęte przez tkankę w przeważnej części złożoną z komórek nerwowych. Wspominaliśmy wreszcie, że nawet tam, gdzie w utkaniu dominuje jeden z typów już opisanych, wszędzie znajdują się mniejsze lub większe wysepki komórek nerwowych.

W obszarach guza zajętych przez skupienia wyłącznie komórek nerwowych napotykamy pasma ich bardzo zbite w podłużnych i poprzecznych przekrojach; rozmieszczenie komórek staje się rzadsze tam, gdzie się pojawiają dość liczne i duże przestwory, otoczone to pseudoependymowym, to prawdziwie endotelialnym przybłonkiem. Zresztą rzadsze utkanie bywa często spowodowane przez pojawienie się tkanki gęstej między komórkami nerwowymi.

Nakoniec są miejsca zajęte przez komórki nerwowe, odmienne od tych, które zwłaszcza w zbitych pasmach się znajdują, mianowicie przez komórki mniejsze, bardziej bryłowate, z niezupełnie wykształconym jądrem i dość skąpą ilością pierwszycy. Te małe komórki nerwowe występują w rzadszych skupieniach, bo rozgradzają je małe ciemne, przeważnie okrągłe jądra i dużo grudek plasmatycznych, tioniną mało, Giesonem wcale nie barwiących się i prawdopodobnie nie będących przekrojami wypustek nerwowych, których komórki nerwowe właśnie nie mają w tych miejscach. Te grudki plasmatyczne, gęsto porozrzucane między ciemnymi jąderkami i komórkami nerwowymi, powodują wrażenie

bezpостaciowej masy podstawowej, czy rozpadowej (a m o r p h e, s c h o l i g e Grundsubstanz — Detritusmasse).

Przechodząc do szczegółów delikatniejszej budowy zaznaczyć musimy, że inaczej przedstawia się tkanka komórkowo-nerwowa w preparatach Giesonem i hemałunem-eożyną barwionych.

Na preparatach Nissla dzięki bogactwu komórek uderza ciemne zabarwienie i zbite utkanie. Komórki nerwowe, które prawie wyłącznie występują w ciemnych egzemplarzach, posiadają wszystkie wymagane charakterystyczne cechy. Wyraźne grudki tygroidu napotykalismy rzadko, zazwyczaj tylko gruboziarniste pierwsoszcze. Wyjątkowo stwierdziliśmy w komórkach zupełnie wyraźną typową siateczkę Golgiego. Jądro jest duże, jasne, z wybitnie się zaznaczającym jąderkiem, wyjątkowo z dwoma jąderkami; w soku jądrowym są zresztą bardzo drobne i skąpe ziarnistości. Kształt komórek jest z reguły wrzecionowaty; wielkością odpowiadają one mniej więcej średnim piramidom; postaci bardzo duże, trójkątne i wielowypustkowe należą do rzadkości. Stosownie do swego kształtu mają dwie biegunowe, zazwyczaj krótkie wypustki. Często napotyka się dwu, rzadko 5 jądrowe postaci. Komórki często występują w skupieniach, nie dozwalających na rozgraniczenie poszczególnych egzemplarzy, nawet przy użyciu imersji; wówczas leżą komórki przy sobie wzdłuż osi długości, rzadko jedna za drugą jest ułożona. Poza temi skupieniami są komórki nerwowe zawsze rozgrodzone jądrami podługowatemi, łaseczkowatemi, lub wogóle podłużnemi lecz nieregularnemi, o ile obserwuje się pasma podłużne komórek nerwowych.

Na preparatach Giesona na pierwszy rzut oka nie spotyka się komórek nerwowych. Wogóle preparaty te wypadają blade. Przy użyciu średnich powiększeń uderzają miejsca ze silnie żółtym odcieniem. Miejsca te utworzone są przez siatkę tkanki różowawej, której oka mniej lub więcej okrągłe wypełniają ciała żółtawe, zrazu wyglądające jak przekroje włókien nerwowych myelinowych z nieco odśrodkowo ułożonem, bezpostaciowem, światło załamującym, nawet przytem różowiejącem włóknem osiowem, bezpostaciową osłonką myelinową i wyraźną otoczką Schwanna, która od rzekomej myeliny szeroko odstaje. Osłonka wyglądająca na myelinową jest czasem promienisto porożpękaną. Cały szereg szczegółów podaje jednak w wątpliwość tłumaczenie tego obrazu. Otoczką myelinową zbyt jest jednostajną, raczej przyjmuje barwik hemałunowy niż pikrynowy, sama zaś osłonka ma stale niewyraźną torebkę ciemno się barwiącą, odstępn między nią a osłonką różową, łączno-tkankową zamyka przestrzenie nie zawsze okrągłe, czasem wrzecionowate. Przestrzeń ta napozór pusta, jest przeciw wypełniona ledwo dostrzegalną żółtawą masą, która powoduje ogólny ton żółtawy tych miejsc. Wszelkie wątpliwości rozstrzyga obserwacja miejsc, odpowiadających podłużnym przekrojom: tu mamy ułożenie włókien łączno-tkankowych podłużne, przestrzenie między włóknami tkanki łącznej przybierają kształt wrzecion wydłużonych, a rzekome włókna nerwowe pozostają ciągle takie same okrągłe, wogóle nigdzie nie można odkryć podłużnych przekrojów włókien nerwowych. Wy-

nika więc z tego, że twory, które uważaliśmy zrazu za myelinowe włókna nerwowe, odpowiadają przekrojom poprzecznym komórek nerwowych, któreśmy poznali w skrawkach tioninowych.

W innych miejscach spotykamy zbliżone, lecz nieco odmienne stosunki. Siateczka różowa jest bardzo drobna, oka jej małe, nierówne, lecz przeważnie okrągłe, tylko niektóre większe mieszczą w sobie komórki nerwowe z jąderkiem, naśladującym włókno osiowe, a jądrem wypełniającym niemal zupełnie oko siateczki, wobec małej ilości plasmy komórkowej. Takie miejsca zajęte zupełnie przez różową tkankę podstawową z licznymi okrągłymi oczkami, gdziekolwiek mieszczącymi w środku jąderko bezpostaciowe i światło załamujące, nawet różowo się barwiące, zupełnie przypominają przekroje nerwiaków w rdzeniach tabetycznych i syringomyelicznych napotykanę. Miejsca te odpowiadają wspomnianym przy opisie tioninowych preparatów okolicom z małymi bryłowatymi komórkami nerwowymi, z rzadka porzrzucanymi, między którymi są jasne bryłki bezpostaciowe i jądra małe.

Nerwy mózgowe. Z nerwów mózgowych badano oba nerwy oczne, węchowe, okoruchowe, trójdzielne, nerw twarzowo-słuchowy prawy, dodatkowe i błędne. Na niektórych z tych nerwów stwierdzono już makroskopowo drobne guziczki. Badanie drobnowidzowe wykazało we wszystkich wymienionych nerwach, prócz ocznego i węchowego, zmiany analogiczne do opisanych w nerwach obwodowych. Prócz guzków stwierdzono tu ogniska początkowego bujania nowotworowego w rozmaitych jego okresach. Jedynie guzy nerwu słuchowo-twarzowego prawego i nerwu błędnego różnią się nieco utkaniem od guzków innych nerwów mózgowych.

I tak, guz nerwu słuchowo-twarzowego prawego, wielkością przewyższający znacznie guzki innych nerwów mózgowych, przedstawia utkanie obficiej jądrowe, pasmowate, przyczem jądra te w całym guzie jednostajnie są ułożone, a pasma włókienkowo-komórkowe znacznie są szersze.

Podobne utkanie stwierdziliśmy w dużym guzie szyjnym nerwu błędnego. Między komórkami znajdują się nadto w wielu miejscach grudki barwika krwi (hemosideryna) jako wyraz rozpadu ciałek czerwonych krwi wynaczynionych przy rozpadzie guza, o czym już wspomnieliśmy wyżej.

Guz nerwu słuchowego lewego zasadniczo utkaniem swym nie odbiega od utkania guza szyjnego i nerwu słuchowo-twarzowego prawego. Tylko utkanie to nie jest tak jednostajnie pasmowate. Widzimy w nim miejsca, gdzie istota międzykomórkowa przybiera charakter szklisty, a wówczas w miejscach takich spotykamy mniejszą ilość jąder; jądra te pod względem wielkości i kształtu przedstawiają pewną różnorodność. Są to więc jądra odpowiadające jądrum komórek Schwanna, prócz tego jednak jądra okrągłe, wieloboczne, stosunkowo bardzo duże, jasne, z wyraźnym zrębem chromatyny. Wśród jąder spotykamy nierzadko figury karjokinetyczne, mianowicie gwiazdy i kłębki, na co należy zwrócić uwagę wobec tego, że w innych guzkach i guzach nerwów obwodowych, rdzeniowych i mózgowych nie spostrzegliśmy tych figur.

Prócz wymienionych komórek, spotykanych zresztą i gdzieindziej, w innych nerwach, zauważyliśmy w niektórych miejscach omawianego guza rozrzucone komórki duże o wyraźnych granicach ciała komórkowego z ziarnistą lub jednostajną pierwoszczą (w preparatach z płynu Müllera); są one przeważnie kształtu owalnego, inne są wieloboczne i zawierają jedno jądro jasne z wyraźnym zębem chromatyny i jąderkiem; jądro leży zawsze bliżej obwodu komórki czyli ekscentrycznie; wielkość tych komórek jest dość różna, w każdym razie są znacznie większe, niż inne. Przeciętnie wymiary ich wynoszą  $41 \times 36 \mu$ . Komórki te swym kształtem, wyglądem i wielkością przypominają komórki zwojów współczulnych lub międzykręgowych. Niektóre z komórek tych nie zawierają jąder, prawdopodobnie wskutek tego, że przekroję komórki nie trafił na nie. Stopień barwienia się tych komórek jest różnym. Wyglądem swym odpowiadają zupełnie komórkom nerwowym i to przede wszystkim zwojowym i za takie też je uważamy — na ogół, powtarzamy, jest ich nie wiele. Komórki te usadowione są wyłącznie w tych częściach guza, które mają utkanie wiotkie lub też siatkowate. Włókna osiowe są nader skąpe, a zachowanie się ich jest to samo, co w nerwach obwodowych.

W obwodowych częściach guza w wielu miejscach znajduje się opisana już w guzkach nerwów obwodowych tkanka siatkowata z komórkami gwieździstymi, wśród których głównie znajdują się owe zwojowe komórki.

Badanie w kierunku gleju dało i tu wynik ujemny. Podobnie jak w nerwach obwodowych nie stwierdziliśmy w utkaniu guza włókien sprężystych. Naczyń spotykamy tutaj w porównaniu z guzami innymi większą ilość; prócz drobnych włosowatych znajdują się i większe, przyczem bardzo często otoczenie ich, względnie same ściany, są szklisto zmienione. Dodać należy, że tkanka naszego nowotworu barwi się Giesonem również na bladżółtawo. Zmian martwiczych nie spotykamy nigdzie w omawianym nowotworze.

Żołądek. Już przy oglądaniu pod lupą można zauważyć w ścianie żołądka wśród mięśniówki kilka guzów różnej wielkości; największy z nich okrągły o średnicy 4 mm. usadowiony jest w mięśniówce bliżej błony śluzowej, w którą się wciska, wywołując przez to nie tylko znacznego stopnia zcieńczenie włókien mięsnych nad nim położonych, ale także błony podśluzowej i śluzowej, które w miejscu największego wypuklenia przedstawiają cienką warstewkę. Mniejsze guzki leżą wśród głębszych warstw mięśniówki. Wszystkie guzki ostro odcinają się od otoczenia, są okrągłe, jajowate lub też tworzą kiełbasowate ogniska. Mięśniówka w otoczeniu owych guzów zgrubiała, a najbliższe ich otoczenie tworzy skąpa wiotka tkanka łączna, wśród której liczne przekroje naczyń krwionośnych. Błona podśluzowa przedstawia się jako wiotka tkanka łączna; błona śluzowa z wyjątkiem tego miejsca, gdzie styka się z największym guzkiem, jest grubości odpowiedniej. W błonie podśluzowej i tkance łącznej międzymięśniowej znajdują się liczne komórki tuczne.

Guzki żołądka przedstawiają pod względem wielkości znaczną roz-

małość. Guzki mniejsze okrągłe i guzki, kształtem swym robiące wrażenie nerwów w wysokim stopniu zgrubiałych, zasadniczo mają podobną budowę do opisanej w guzkach nerwów rdzeniowych, względnie obwodowych; a więc widzimy tu również podłużne lub poprzeczne przekroje pasm włókienkowo-komórkowych z podobnymi jądrami, jak wyżej. Liczniejsze drobne guzki umieszczone wśród mięśniówki i błony podsurowiczej odpowiają najprawdopodobniej przekrojom zmienionych nerwów. Za zdaniem tem zdaje się przemawiać podwójny przekrój guzka, odpowiadający przebiegowi zmienionego nerwu.

Największy guzek zasadniczo podobny jest swem utkaniem do większych guzków nerwów obwodowych, przyczem utkanie pasmowo-jądrowe silniej jest w nim zaznaczone. W obwodowej części tego guzka znajduje się dodatkowy guzek podobny do najmniejszych; między nim a guzem większym znajduje się w jednym ze skrawków szczelinka, wśród której są dwa jednostajne, owalne ciała, w których przy ruszaniu śrubą mikrometryczną widać jasne i okrągłe jakby wodniczki. Ze względu na kształt jest możliwym, że mamy tu do czynienia ze zmienionymi wstecznie komórkami zwojowemi.

Włókien osiowych w opisanym największym guzku nie mogliśmy wykazać. Nieco inne utkanie wykazują guzki mniejsze, względnie ogniska makroskopowo niewidoczne, usadowione głębiej w mięśniówce. I tutaj widać budowę włókienkowo-komórkową pasmową, jąder jednak jest znacznie mniej, niż w guzku dużym i pęczki, względnie pasma, nie są tak jednostajnie rozłożone, jak w poprzednim; na obwodzie guzków stwierdza się przekroje poprzeczne jeszcze niezmienionych nerwów.

Prócz ognisk okrągławych lub owalnych znajdują się w mięśniówce ogniska podłużne o przebiegu nieco falistym, o tem samym, co guzki, utkaniu, a które odpowiadają swym przebiegiem i kształtem noworoworo-zmienionym na dłuższej przestrzeni podłużnie przeciętym nerwom. Giesonem barwią się opisane guzki blade-żółtawo, a zabarwienie to odcina się od intensywnie żółtej mięśniówki. Komórek nerwowych nie znaleziono nigdzie w drobnych guzkach. Zachowanie się włókien osiowych przypomina obrazy spotykane w małych guzkach nerwów rdzeniowych. Barwienie Weigertem nie wykazało w żadnym z guzków osłonek rdzennych ani też resztek pozostałych z ich rozpadu. W samych guzkach nie można również wykazać włókien sprężystych, natomiast znajdujemy je w najbliższem otoczeniu guzków jako delikatną siateczkę.

Badanie drobnowidzowe gałki ocznej wykazuje zupełne zarośnięcie komory przedniej oka wskutek przesunięcia do zbliżnowaciałej rogówki również bliznowato zmienionej tęczówki. Siatkówka oraz makat (tapetum) naczyniówki oderwane, zbliżnowaciałe z świeższymi miejscowymi naciekami drobnokomórkowymi. Okolica wejścia nerwu ocznego okazuje blaszkowate złogi wapniowe.

Nerw oczny lewy ani w zakresie swych włókien, ani też osłonki nie okazuje zmian, natomiast jego pochewka niedaleko gałki ocznej tworzy uchyłkowe wypuklenie, w którym znajduje się wciśnięta otoczka tkan-

kończynowa nerwu, zgrubiała, z komórkami układającymi się warstwowo i koncentrycznie względem szklistych pasm podłużnych lub poprzecznie przeciętych, robiących wrażenie znacznie zmienionych naczyń.

### Zebranie wyników badania drobnowidzowego.

1. Ogniska komórek dużych atypowych w największej liczbie znajdują się w korze mózgowej, w mniejszej w promieniach rdzeniastych kory mózgowej, w najmniejszej zaś liczbie w istocie białej mózgu. W mózdzku i pniu mózgowym nie ma ich wcale. W rdzeniu znaleziono ich zaledwie kilka i to wyłącznie w szarej istocie, nadto jeden tylny róg jest zajęty częściowo lub zupełnie, zależnie od odcinka rdzeniowego, przez gromady zlewających się atypowych komórek.

2. Ogniskowe stwardnienie glejowe w zakresie gyrus lingualis. Temu odpowiada w rdzeniu stwardnienie rogu tylnego.

3. Rozlana glejoza warstwy molekularnej w różnych miejscach mózgu.

4. Zwiększenie się ogólne komórek glejowych w mózdzku, dające jako wynik tylko w warstwie rdzeniastej mózdzku wyraźniejszą glejozę, objawiającą się między innymi powstaniem warstwy komórek glejowych na miejscu warstwy komórek Purkinje'go.

5. Minimalne braki komórek w korze mózgowej, znaczniejsze komórek Purkinje'go i ziaren w mózdzku.

6. Jako objawy atypowości budowy rdzenia należy wymienić: bogactwo włókien rdzeniowych kanału rdzeniowego, przechodzenie pęczków włókien ze sznurów do rogu tylnego, obecność komórek zwojów rdzeniowych w korzeniach przednich; do tej kategorii należą prawdopodobnie również nerwiaki włókien korzeni przednich w obrębie istoty białej.

7. Guzy środkowe rdzenia kręgowego i przedłużonego będące neuroepiteliomatami, które wychodzą z bujania komórek wyjściółki. Analogicznym do tychże, ze względu na komórki wyjściowe, choć różnego umiejscowienia i odmiennej budowy, jest guz splotu naczyniowego IV komory.

8. Nerwiak splotu naczyniowego trzeciej komory.

9. Dwa nowotwory łącznotkankowe, wychodzące ze ściany naczyniowej w korze mózgowej.

10. Nerwy rdzeniowe, obwodowe i mózgowe. Niemal w każdym odcinku badanych nerwów znaleziono zmiany pod postacią ognisk makroskopowo niewidocznych lub guzków różnej wielkości, które pod względem utkania przedstawiały następujące cechy: a) wśród nerwu niezmienionego pomnożenie



jedno lub kilkowarstwowe komórek Schwanna wzdłuż włókna osiowego, które zwykle staje się falistym i zmienia prawidłowy kierunek w stosunku do osi nerwu; b) ogniska i guzki wytworzone są przede wszystkim z komórek Schwanna i mają budowę wybitnie włókienkowo komórkową, pasmową, która w miarę zwiększania się guzka staje się więcej zbita; c) w ogniskach i guzkach znajduje się częściowo tkanka siatkowata, glejowata, z komórkami gwiazdzistymi, wyglądem swym zbliżona do gleju; w niektórych guzach istota międzykomórkowa przybiera charakter szklisty; d) guz nerwu błędnego i słuchowo-twarzowego lewego obfitością komórek i zachowaniem się makroskopowym przybiera charakter mięsakowy; e) ogniska i guzki małe zawierają włókna nerwowe bezrdzenne lub zatrzymują osłonkę rdzenną, lecz włókna te giną w miarę powiększania się guzka; f) w ogniskach i guzkach drobnych, gdzieśkolwiek tylko w guzach większych, włókna osiowe okazują cechy zmian wstecznych (zwyródnienia i rozpadu) a także odnowy pod postacią włókieńek odchodzących od włókna osiowego, dzielenia dwuramiennego, pęczków promienistych lub włókień spiralnych; g) w guzku nerwu pośrodkowego znajdują się komórki nerwowe o charakterze częściowo „młodych“, niewykształconych, a nadto w olbrzymiej ilości komórki o charakterze nerwowych, niemal zupełnie odpowiadające komórkom nerwowym typowym, objawy wskazujące na nowotworzenie się komórek nerwowych. Twory ependymowate. h) w guzie nerwu słuchowo-twarzowego lewego porzucane niezbyt liczne komórki o charakterze typowych komórek współczulnych zwojowych; i) niektóre z guzów (n. błędnego) ulegają rozpadowi, tworząc w środku janki o charakterze krwotocznym.

11. *Zołądek* Wśród mięśniówki znajdują się guzki makro i mikroskopowe w liczbie kilkunastu, przeważnie ostro od otoczenia odgraniczone. Największy w środkowej części ma utkanie podobne do guza nerwu błędnego, inne utkaniem swym odpowiadają guzkom drobnym, w szczególności ogona końskiego, z wyjątkiem tego, że nigdzie w nich nie można wykazać włókień nerwowych rdzennych; niektóre z guzków małych przechodzą w zgrubiałe pnie nerwowe.

12. *Guzki opony twardej* posiadają utkanie włókienkowo komórkowe, zawierające twory o koncentrycznej budowie, niektóre wapniejące; budowa guzków odpowiada włókniakośródbłoniakowi, zawierającemu twory charakterystyczne dla piaszczaków.

### Omówienie wyników badania.

Przy badaniu kory mózgowej zwracają uwagę przede wszystkim ogniska atypowych dużych komórek. Zmia-

nę tego rodzaju, nie będącą wynikiem ani składową częścią jakiegokolwiek innego procesu, czyto zapalnego, czy nowotworowego, zmianę, która jak heterotopia ogranicza się na istnieniu ognisk złożonych z dużych nietypowych komórek, spotykamy w jednej tylko jednostce chorobowej, obecnie anatomo - patologicznie niemal ustalonej i wykończonej t. j. w stwardnieniu guzowatym (sclerosis tuberosa). Należy nam się zastanowić, czy w przypadku naszym zachodzą i inne zmiany w chorobie tej spotykane i czy wogóle przypadek ten, o ile chodzi o zmiany wykazane w narządzie nerwowym ośrodkowym, można pojmować jako przypadek należący do stwardnienia guzowatego i mający tylko własne indywidualne znamiona, czy też przyjąć trzeba tylko pewne rysy podobieństwa ze stwardnieniem guzowatym (sclerosis tuberosa) przypadku tego, zresztą do innej postaci anatomo-patologicznej należącego.

Według referatu zbiorowego Neuratha i Vogta, na obraz histologiczny stwardnienia guzowatego składają się następujące składniki:

1. Zaburzenia rozwojowe, powodujące zmianę architektoniki kory mózgowej, co znajduje wyraz w wadliwym ułożeniu poszczególnych komórek i ugrupowaniu warstw, które niewyraźnie się odgraniczają od siebie i od pokładu rdzeniastego, dalej w przemieszczeniu komórek, zmniejszeniu ich liczby, wreszcie w niedostatecznym zróżniczkowaniu się ich histologicznym.
2. Pojawienie się atypowych, dużych bujących komórek.
3. Niezwykłe co do rozmiarów bujanie gleju.
4. Przewlekłe zmiany o charakterze zwyrodnienia komórek nerwowych.
5. Brak objawów zapalnych.

Bujanie nadmierne gleju (3), pociągające za sobą zwyrodnienie komórek (4) nerwowych, wychodzi z ognisk atypowych komórek (2), o czym z łatwością przekonywa badanie poszczególnych ognisk i fakt, że im sprawa bardziej posunięta i stwardnień glejowych jest więcej i są one znaczniejsze, tem bardziej schodzą na dalszy plan komórki atypowe co do swej ilości i ilości ognisk i odwrotnie. Wynika z tego, że w rozwoju sprawy, której wynik znamy jako rozсіяne stwardnienie guzowate mózgu, rolę, bodaj istotną, odgrywa obecność atypowych komórek.

Nadto istotną, charakterystyczną dla patogenezy sprawy ważną cechą, bo dotąd stale spotykaną we wszystkich przypadkach, mają być, według Vogta, objawy, wskazujące na rozwojowe zaburzenia subtelniejszego utkania warstw kory i budowy samych komórek nerwowych (1). Jako szczegóły ważne podnieść należy obecność ognisk komórek dużych nie tylko w korze i warstwach podkorowych mózgu, lecz i w ścianie komór, nadto pojawianie się tworów guzowatych w narządach, jak w sercu i w nerkach,

wreszcie dość często zdarzające się zmiany skóry w postaci gruczolaka łojowatego (adenoma sebaceum). Zmiany narządów wewnętrznych i skóry są z tego powodu ważne, że zmiany tak rzadkie, jak mięśniaki i potworności serca (w 21% przypadków stwardnienia guzowatego), guzy nerkowe, według Fischera w 60% przypadków się zdarzające, i gruczolak łojowy (adenoma sebaceum), od czasu, gdy Vogt nań zwrócił uwagę, prawie w każdym wypadku spotykany przez następnym autorów, dostatecznie charakteryzują przynależność sprawy mózgowej, z którą współcześnie występują, a która ze swej strony jest również nader rzadka, bo ogółem jest dotąd opisanych ledwie ponad 60 przypadków stwardnienia guzowatego. W naszym przypadku były guzki skórne, nie było jednak gruczolaka łojowego, nie było też, przynajmniej makroskopowo, guzów w sercu i nerkach.

Pozostaje więc zastanowić się, czy sama sprawa ograniczająca się do układu nerwowego ośrodkowego wystarcza do utožsamienia jej ze stwardnieniem guzowatem. Sądzymy, że na pytanie w ten sposób postawione, można twierdząco odpowiedzieć. Proces anatomo-patologiczny, jaki rozgrywa się w narządzie nerwowym ośrodkowym w stwardnieniu guzowatem, jest tak charakterystyczny, i tak zgoła nie posiada dotychczas podobieństwa ani przejść do innych znanych spraw anatomo-patologicznych układu nerwowego, że na podstawie samych zmian charakterystycznych w układzie nerwowym można go rozpoznawać nawet w takim przypadku, jak nasz, w którym nie było gruczolaków łojowych, ani według wszelkiego prawdopodobieństwa nie było guzów w mięśniu sercowym ani w nerkach. Przecież, jak wykazują wyżej podane liczby procentowe, guzy nerkowe i mięśnia sercowego nawet, gdy nie poprzestano na badaniu makroskopowym, nie dawały się wykazać w pewnej grupie przypadków. Co do gruczolaka łojowego, to również można śmiało twierdzić, że przed Vogtem w wielu przypadkach go nie było, bo zbyt to uderzająca sprawa, by dawniejsze prace mogły być ją pominąć i nie wymienić choćby pod innym określeniem. O ile jednak w naszym przypadku nie było zmian, wskazujących na zaburzenia rozwojowe i poza układem ośrodkowym leżące, w skórze, nerkach i sercu, to mieliśmy natomiast uogólniane nerwiaki (neurofibromatosis universalis), których zależność od rozwojowych nieprawidłowości nie ulega chyba wątpliwości, a przytem i kilka znamion (naevi), które też opisują przy stwardnieniu guzowatem.

Jak wyżej wspomniano, pojmowanie sprawy upraszcza się wybitnie, jeśli się przyjmie ogniska komórek atypowych za punkty wyjścia, późniejszych, nieraz olbrzymich stwardnień. Przytem jeden guz stwardniały mógł być powstać ze zlania się stwardnień wielu sąsiadujących ognisk komórek atypowych, a ogniska

te, jak nasz przypadek dowodzi, mogą być nader liczne. Wynikiem bujania jest olbrzymia produkcja włókien glejowych, przy czem same komórki atypowe ulegają zwyrodnieniu, tak że wówczas badane przypadki wykazują stosunkowo małą ilość komórek atypowych. Przy takim rozwoju i przebiegu sprawy współudział w bujaniu gleju, otaczającego ogniska, niejako odczynowy, choć jest możliwy, nie jest jednak konieczny dla zrozumienia, mechaniki rozwoju całego procesu. Przyjąc dalej możemy, że może zdarzyć się przypadek, w którym rozrost guzowaty z ognisk komórek atypowych jeszcze nie nastąpił, a w przypadku takim napotkamy same tylko ogniska atypowych komórek. W rozumowaniu tem można posunąć się dalej. Wszak oczekiwać możemy okresów jeszcze wcześniejszych, w których nawet nie doszło jeszcze do wytworzenia komórek atypowych. Mogłyby one z drugiej strony w niektórych miejscach już być rozwinięte w pewnym pośrednim okresie, w innych miejscach kory znajdowałyby się tylko ich postaci macierzyste, neurocytalne, nieuchwytnie dla naszych histologicznych sposobów rozpoznania. A jednak i w tych przypadkach musielibyśmy się choćby domniemywać istnienia stwardnienia guzowatego, w tamtych zaś, gdzie dużo ognisk komórek atypowych, przypuszczać istnienie procesu znajdującego się na drodze do pełnego rozwoju. W naszym przypadku nie potrzebujemy się nawet tak dalece uciekać do przesłanek dajagnostycznych, wynikłych z konstrukcji ideowej przypuszczalnego najwcześniejszego okresu bujania, bo w naszym przypadku przyszło już do utworzenia guza stwardniałego w gyrus lingualis; jako stwardnienie analogiczne do guzów stwardniałych kory mózgowej musimy uważać stwardnienia ogniskowe, występujące w jednym rogu tylnym rdzenia, gdzie naprzemian przeplatają się w różnych wysokościach stwardnienia z większemi ogniskami dużych komórek. Z drugiej strony, produkcja gleju ze strony komórek atypowych wszędzie niewątpliwie ma miejsce, wszak znaleźliśmy i dość liczne włókna glejowe i typowe astrocyty z pokaznemi wypustkami; produkcja ta ogranicza się tutaj jednak tylko do nielicznych większych ognisk. Opisywane w stwardnieniu guzowatym zgęszczenie gleju brzeźnego kory, spotykamy również w naszym przypadku. Możliwe je wprawdzie odnieść do wysokiego ciśnienia śródczaszkowego z powodu guzów zaulków bocznych, jednak ogniskowe małe stwardnienia w warstwie molekularnej kory mózgu prędzej odpowiadałyby tamże umiejscowionym stwardnieniom, opisywanym w stwardnieniu guzowatym.

O ile dotychczas uwzględniane szczegóły nie dają się wyzyskać przeciw rozpoznaniu stwardnienia guzowatego w naszym przypadku, o tyle więcęj liczyć się musimy z innym objawem,

według Vogta, tak dalece stałym i charakterystycznym dla stwardnienia guzowatego, że na nim buduje on swoje pojmowanie patogenezy tej postaci chorobowej. Objawem tym jest atypia kory mózgowej.

Z przytoczenia jednak samego Vogta i z opisu przypadku drugiego Pellizi'ego, na który autor ten przedewszystkiem się powołuje, wynika, że nietypowość układu warstw i komórek kory i nietypowość samej postaci komórek nerwowych istnieje tylko na granicy ognisk. Poza ogniskami komórek nietypowych spotyka się stosunki prawidłowe w utkaniu kory. Nam nie wydaje się koniecznym pojmowanie nietypowości budowy kory i komórek, spotykanej tylko na granicy ognisk, jako nietypowości już przedtem istniejącej, którą bujanie nietypowych komórek już zastało, a która, jak chce Vogt, jest właśnie wyrazem nieprawidłowego rozwojowego utkania danej okolicy i wyłączenia się przytem płodowego neurocytalnego materiału, jako zarodka późniejszych nietypowych komórek i ich ognisk. Sprawa może się mieć wprost odwrotnie i według wszelkiego prawdopodobieństwa to, co według Vogta, jest początkiem niejako sprawy, to właśnie z niej wynika. Jest przecież wprost naturalnem, że olbrzymia produkcja opornych włókien gleju, jaka ma miejsce w ogniskach stwardnienia i to włókien tu szczególnie chętnie zbijających się w postaci pęków, wiehcy i wreszcie wybiegających samopas z ogniska poza obwód tegoż, musi spowodować dezorganizację pierwocin nerwowych otoczenia, a że nadto część ich o zwyrodnienie przyprawia, przychodzi więc do przesunięcia komórek, warstw komórek, zwyrodnienia tychże, a gdzie zwyrodnienie jest znaczniejsze, do mniejszych lub większych ubytków. Przytem musimy jeszcze jeden czynnik uwzględnić t. j. możliwość produkcji z ognisk pierwocin nerwowych komórkowych. W pewnej grupie przypadków komórki atypowe w pewnej części noszą znamiona upodabniające je do komórek nerwowych, a podobieństwo to znajduje swój pełny wyraz, jak to wykazał Vogt, w obecności w nich nawet włókienek (fibrill). W ogniskach ma więc miejsce produkcja obok różnych nietypowych, bardziej glejowatych komórek, także komórek zbliżonych do nerwowych i to o różnym kształcie, często nieudanych, „poronionych“. Możliwem jest przecież, że przy rozroście stwardnienia komórki te dostają się na obwód i przez to, przyczyniając się do zatarcia budowy warstw kory, powodują przymieszkę pierwocin o embryonalnym, niewykończonym typie.

Nasze spostrzeżenie, dotyczące wprawdzie jednego tylko ogniska, przemawia za tem tłumaczeniem: środek ogniska zajmowało stwardnienie, na samym obwodzie były nowowytworzone komórki nerwowe, wszystkie odmienne od komórek bezpośrednio sąsiadujących warstw kory, wiele z nich niewykształco-

nych; między środkiem a tym obwodem znajdowały się właściwe nietypowe komórki. Wyobraźmy sobie dalszy rozrost tego ogniska, tem samem większą produkcję komórek nerwowych, a otrzymany w rezultacie zupełną zmianę prawidłowej architektоники kory, sąsiadującej z ogniskiem.

Z tych rozważań wyciągamy wniosek, że atypia kory, może być tylko objawem wtórnym, a tem samem przy wczesnych okresach stwardnienia guzowatego, nie przechodzących poza formację komórek nietypowych, nie musi się ona koniecznιe spotykać. Możliwem jest, że przyszłe badania przecieź wykażą rozwojowe zaburzenia w utkaniu kory, jest to możliwe tem więcej, że przecieź z tegoż źródła, z zaburzenia organogenetycznego, wpływa powstanie stwardnienia guzowatego, my jednak, opierając się na spostrzeżeniach dotychczas zebranych, musimy podnieść, że nie mamy do wodu istnienia pierwotnego zaburzenia architektоники i histologicznej struktury kory mózgowej. Nasz przypadek, będący pierwszym dokładnie opisanym przypadkiem najwcześniejszego okresu stwardnienia guzowatego, wskazywałby, że ogólny charakter utkania warstwowego kory i poszczególnych komórek może być zupełnie prawidłowym.

Nasze spostrzeżenia wykazały wprawdzie pewien ubytek komórek i tutaj przynajmniej byłibyśmy zgodnego zdania z Vogtem, lecz ten ubytek był nieznaczny, prawdopodobnie w granicach podmiotowego poczucia, a w każdym razie dotyczył niewielu okolic kory powierzchni mózgu, mógł wreszcie zależeć od sprawy klinicznej (guza mózgu). Spostrzeżenia nasze jednak w zupełności nie zbijają wywodów Vogta o rozwojowej genezie procesu, przebiegającego pod postacią stwardnienia guzowatego. Punktem wyjścia nowotworowego procesu mogą być przecieź komórki neurocytalne wyłączone z materiału zużytego do budowy narządu, których nawet znaczny ubytek może być ubytkiem względnie małym w stosunku do olbrzymiej ilości komórek nerwowych przy wielkiej tendencji rozrodczej przyszłych atypowych komórek. Z drugiej strony materiał na komórki atypowe może być pierwotnie nadmiernie wyprodukowanym. W obu razach pierwociny komórkowe okolic wolnych od ognisk, będą się ilościowo przedstawiały prawidłowo, a niema też powodu, aby wykazywały jakąkolwiek jakościową odmianę. Na tem miejscu mi-mochodem wspomnieć musimy, że przy badaniu drobnowidzowem, mimo zwróconej w tym kierunku uwagi, nie znaleźliśmy żadnych przejść komórek atypowych do postaci bardziej pierwotnych, któreby za ich macierz (neurocyty, neuro-spongioblasty?) można było uważać, w najbliższem otoczeniu nie spotykaliśmy żadnych ubytków w warstwach komórek nerwowych, jednym

słowem, przypadek nasz, bardzo przejrzysty i niepowikłany wtór-  
nymi zmianami, nie dostarczył nam poszlaków co do pochodzenia,  
sposobu i dróg powstania komórek nietypowych. Nie znaleźliśmy  
w mózgu wrodzonych anomalji w ugrupowaniu jąder, przebiegu  
włókien i systemów w pniu mózgowym; również, jak później  
wspomniemy, i zmiany w mózdzku dadzą się naturalnym sposobem  
wytlumaczyć jako objawy następcze; natomiast badanie rdzenia  
kręgowego wykazało szczegóły, które tylko pojmować można  
jako wrodzone nieprawidłowości. Stwierdziliśmy mianowicie:  
obecność wiązek włókien w rogach tylnych w większej, niż  
normalnie, ilości, komórki zwojów rdzeniowych w korzeniach  
przednich i dużo włókien w ścianie kanału środkowego.  
Obecność nerwiaków, o budowie podobnej do utkania guzów  
na nerwach obwodowych z wielką zawartością tkanki „łącznej“,  
można w dwojaki sposób tłumaczyć, albo rozrostem, czółganiem  
się bujania z pozardzeniowej części włókien ku środkowi  
rdzenia, albo mógł to być guz, powstały z pierwocin tego  
miejsca, gdzie jest usadowiony. Zagadnienie to byłyby w stanie  
rozstrzygnąć tylko badania na całych serjach skrawków, których  
jednak nie mogliśmy uskuteczyć. Podnosząc obecność zaburzeń  
rozwojowych w rdzeniu, wskazujemy na nie, jako na jeden dowód  
więcej wadliwości założenia całego układu nerwowego w  
stwardnieniu guzowatym. Z tej nieprawidłowości założenia  
samego budowy narządu ośrodkowego nie wynika jednak  
powstawanie ognisk i całości zmian, stanowiących  
stwardnienie guzowate, w sposób tak bezpośredni i tak mało  
złożony, jak to Vogt sobie wyobraża.

Godnem jest uwagi, że w naszym przypadku nie było guzów  
komorowych. Dotychczas nie znaleziono ich w 4 przypadkach  
(Neurath, Ponfick, Pellizzi, Fischer), przytem nadmienić  
należy, że Pellizzi nie znalazł ich właśnie w przypadku  
przedstawiającym jeden z najwcześniejszych okresów.  
Zarówno w jego, jak i w naszym przypadku, nie można  
braku guzów w komorach wytłumaczyć; nie ma jednak  
dostatecznego powodu, aby dlatego obalać rozpoznanie.

Gdy więc rozpoznanie stwardnienia guzowatego w naszym  
przypadku wydaje nam się wystarczająco umotywowane,  
pozostaje nam jeszcze zastanowienie się nad szczegółami  
histologicznymi, które spostrzegaliśmy przy badaniu.  
Przedewszystkiem należy podnieść, że nasz przypadek  
jest jedynym, w którym znaleziono ogniska, i to bardzo  
rozległe, bez porównania większe od najpokaźniejszych  
w korze, w rdzeniu, mianowicie w rogu tylnym.  
W naszym przypadku istniało stwardnienie tegoż rogu,  
w jednym miejscu przechodzące na sznur boczny, a  
według wszelkiego prawdopodobieństwa, wyszło ono z  
ognisk atypowych

komórek. Dotychczas opisał stwardnienie przednio-bocznego sznura jedynie Pellizzi w swoim trzecim przypadku. Niezwykły wygląd stwardnienia, jego rozdzielenie się podłużnie, wyspawkowate ugrupowanie w jednostajne (homogenne) niemal grudki, barwiące się w tonie istoty żelatynowej, nasuwają przypuszczenie, które jednak trudno udowodnić, że może atypowe komórki, z których stwardnienie powstało, wykazują, mimo wspólności pochodzenia z resztą komórek atypowych, przecież nieznaczne od nich zboczenie w kierunku dalszego zróżnicowania.

Komórki atypowe mózgu i rdzenia nie nasuwały żadnych trudności w klasyfikacji. Nigdy nie okazywały cech wspólnych z komórkami nerwowymi, natomiast wygląd miały komórek pewnych postaci glicyków. Za ich przynależnością do gleju przemawia wreszcie rozstrzygająco produkcja włókien glejowych i przejścia do zwykłych postaci astrocytalnych. Karjokinez nie spotykaliśmy. Za istnieniem wielkiej zdolności rozrodczej przemawiała częsta obecność komórek wielojądrzastych. Podnieść należy bardzo często, prawie stale, spotykane z wyrodzeniem jąder komórek atypowych. Stwierdzenie tego faktu prowadzi nas do wytlómaczenia ogólnego bilansu: wyrównania się przez zwyrodnienie nadmiaru wyprodukowanego. Jądra mnożą się w wielkiej liczbie, z drugiej strony w wielkiej liczbie marnieją. Zdradza się w tym zachowaniu mała zdolność rozrodcza na dłuższą metę, co potwierdza skąpa produkcja włóknistego gleju, a w ostatecznym wyniku brak potężnego rozrostu guzów, jakie zresztą spotykamy w guzowatym stwardnieniu.

Omawiając nietypowe komórki musimy wspomnieć, że największe okazy spotykaliśmy w istocie białej. Ich ułożenie równoległe do włókien nerwowych byłibyśmy skłonni tłómaczyć tą a nie inną miejscową możliwością rozprzestrzeniania się. Zasadniczej różnicy nie byłoby więc między nimi a komórkami atypowymi istoty szarej. Jeżeli twierdzimy, że naogół komórki atypowe najwięcej odpowiadają postaciom glejowym, to nie zapominamy, że w jednym ognisku obok tychże stwierdziliśmy inne, mniej lub więcej typowe, poronione komórki nerwowe; niektóre z nich wyszły z podziału bezpośredniego. Badanie tego ogniska, ułożenia komórek o typie nerwowym wobec prawidłowych komórek nerwowych otoczenia i komórek atypowych ogniska, narzucało wprost przypuszczenie, że mamy tu do czynienia z komórkami nerwowymi, które wyszły z bujania komórek ogniska na równi z komórkami glejowatymi. Oczywiście, że może nas tu spotkać zarzut, że są to komórki nerwowe pierwotnie przed powstaniem ogniska atypowych komórek wadliwie założone w tem miejscu, i że w tem właśnie miejscu dokonało się przy rozwoju płodowym narządu odłożenie embrjonalnego materiału, będącego macierzą przyszłych komórek atypowych. Pojmowanie



takie byłoby jednak hipotezą, zupełnie nie dającą się udowodnić. Za naszym pojmowaniem powstania omawianych komórek nerwowych przemawia to, że wprost śledzić można koleje ich bujania i ostatecznego powstania i że gdyby to były twory już przedtem istniejące, to przecież obecność takich tworów nerwowych musiałaby być objawem dającym się stwierdzić przynajmniej dla większości ognisk. Wreszcie powstanie komórek nerwowych w tem jednym ognisku tłumaczymy sobie specjalnymi warunkami rozrodzonymi tego największego ogniska, warunkami energicznej na obie strony różnicującej się proliferacji w kierunku i pierwocin czyisto nerwowych i glejowych; w tem właśnie ognisku wytwórczość gleju astrocytalnego i włóknistego była stosunkowo najobfitszą.

Zmiany szkliste naczyń znalezione przez nas, zdaje się, widzieli także Geitlin i Dobsan. Nie kusimy się o wytłumaczenie tych zmian, zaznaczając gromadne występowanie tak zmienionych naczyń i brak jakiegokolwiek związku ze sprawą dotyczącą pierwocin tkanki nerwowej.

Guzy łącznotkankowe w stwardnieniu guzowatym, zresztą tylko przez Geitlina opisane, omówimy w związku z uogólnionymi nerwiakami. Konkrementów opisanych przez Neurata i Vogta nie napotkaliśmy.

W mózdku w naszym przypadku nie spotkaliśmy ognisk atypowych komórek, ani ograniczonych stwardnień. Co do niezaprzeczonej atypji w budowie warstwy komórek Purkiniego i ubytków w warstwie ziaren, należy nam rozstrzygnąć, czy są one rzeczywiście nietypowością wrodzoną, czy też te zmiany, jak również ogólne lekkie bujanie gleju są tylko następstwem ucisku, wywieranego przez długi czas na mózdzek przez guzy załtków bocznych. Stwierdzenie obumierania komórek Purkiniego, ich neuronofagji i zastępywania przez nową warstwę komórek glejowych rozstrzyga pytanie w duchu zmian następczych, zależnych od ucisku. Guzy splotów, nerwiaka i piaszczaka IV komory omówimy w związku z nerwiakami uogólnionymi tegoż przypadku.

Guzy środkowe rdzenia. Co do nich to nie ulega wątpliwości, że mamy do czynienia z neuroepiteliomatomami. Za tem przemawia typowa postać komórek, od komórek wyściółki różniąca się tylko tem, że są one nieco większe i bardziej wydłużone, co zwłaszcza dotyczy wyciągniętego końca podstawy; nadto przemawia za tem ułożenie jakby w przewody o świetle otwartem lub zamkniętem i obfita zawartość gleju. Część przybłonków nerwowych przechodzi w astrocyty. Interesującym szczegółem jest bogactwo włókien bezrdzennych.

Guzów środkowych rdzenia wogóle nie spotykano w stwardnieniu guzowatym, częściej natomiast w chorobie Recklinghausena. W przypadkach Henneberga i Kocha były

to włókniaki, w przypadku Sorgo'a miał to być perithelioma, Kaulbach nie umiał rozstrzygnąć, czy guzy wyszły z gleju, czy z tkanki łącznej naczyń, Cestan uważał guzy, które w jego przypadku, podobnie jak w przypadku Verocay'a, ciągnęły się przez całą długość rdzenia i jego osi, za włókniako-mięsaka. Wreszcie w przypadkach Verocay'a i M a a s a z guzami o wielokształtnych komórkach, przypominających komórki nerwowe z postaciami niezwykle dużymi bez wypustek i wielojądrzastymi, miało się do czynienia z obrazem zupełnie odmiennym, niż w naszym przypadku; autorzy ci słusznie określają guzy te jako mięsakowaty glejak (glioma sarcomatodes). Nasz przypadek jest w całej tej kazuistyce jedynym z charakterem guza zwanego neuroepithelioma. Zwracamy tutaj uwagę na bogactwo włókien bezzrdzennych w guzach rdzenia kręgowego i przedłużonego, które może tłumaczyć brak klinicznych objawów przy ich niezaprzeczonej rozległości.

Najwięcej cenną i patogenetycznie interesującą stroną naszego przypadku jest zespolenie się u jednego osobnika dwóch tak rzadkich cierpień, jak choroba Recklinghausena i stwardnienie guzowate. Doświadczenia kliniczne, których doniosłość rozpoznawczą podnosią zwłaszcza Vogt i Hornowski-Rudzki, pozwalają przypuszczać, że kombinacja ta, zwłaszcza przy zupełnie rozwiniętem stwardnieniu guzowatem, zdarza się zgoła nie tak rzadko; z reguły dotychczas notuje kazuistyka w takich przypadkach skórną postać choroby Recklinghausena, skórne włókniaki, plamy barwikowe i sporadyczne nerwiaki pni nerwów obwodowych, wreszcie zgoła poronne postaci choroby Recklinghausena. Na odwrót strona kliniczna przypadków choroby Recklinghausena, na co już sam Recklinghausen i Virchow zwrócili uwagę, a Pichow i Adrian udowodnili na całym kazuistycznym materiale dotychczasowego piśmiennictwa, mianowicie cała skala zaburzeń psychicznych, dochodzących do głupowatości, wskazuje na prawdopodobieństwo współtowarzyszenia schorzeniu nerwów obwodowych zmian w narządzie nerwowym ośrodkowym. Dotychczas zmiany tamże znaleźli Hulst, Henneberg—Koch i Verocay. Zmiany te polegały przedewszystkiem na obecności, zresztą w niewielkiej ilości i nie we wszystkich częściach powierzchni mózgu, ognisk komórek, które ze względu na ich kształt i na kształt jąder musimy utożsamiać z komórkami atypowymi w stwardnieniu guzowatem, a tem samem sprawę w mózgu, jaką ci autorzy stwierdzili, uważać w myśl naszych poprzednich wywodów za stwardnienie guzowate, i to jego postać poronną, albo okresy bardzo wczesne, wcześniejsze od okresu naszego przypadku. Na poparcie tego zapatrywania można

także wskazać na obecność glejaków w przypadku Verocay'a, i na to, że bądź co bądź przypadki te szły w parze z ogólną neurofibromatozą, zaś znane przypadki daleko posuniętego starego stwardnienia guzowego kombinują się z postaciami mniej lub więcej rozsianej lub poronnej neurofibromatozy obwodowej.

Stwierdzając ten fakt bądź co bądź nie odosobnionego występowania współczesnego obu tych cierpień i przypuszczając, że w przyszłości dokładniejsze badania narządu nerwowego środkowego w przypadkach włókniakonerwiaków, a może także guzów „nerwu słuchowego“, a w przypadkach stwardnienia guzowego dokładniejsze badania nerwów obwodowych, nawet pozornie wolnych od spraw chorobowych, tu i ówdzie wykażą zmiany i fakt przez nas stwierdzony rozciągną na większą grupę przypadków, skłonni jesteśmy przyjąć zasadniczą wogóle dążność do wspólnego występowania tych cierpień we wszystkich przypadkach. Zdanie to uzasadnimy później przy wywodach nad patogenezą tych chorzeń. Tutaj chcemy tylko potrącić o możliwość wytłómaczenia, dlaczego raz jedna, innym razem druga postać tak przeważa w swym rozwoju, że druga schodzi na dalszy plan i dlaczego wogóle może nawet nie przyjść do rozwoju jednej z nich.

Wyobrażamy sobie w myśl naszych późniejszych wywodów patogenetycznych, że przy każdej neurofibromatozie jest utajona dążność do powstania stwardnienia guzowego, lecz że nie zawsze stwardnienie guzowe winno być powikłane włókniakonerwiakami; zależeć to będzie od tego, czy szkodliwość, trafiająca zawiązek narządu nerwowego w okresie, kiedy niema jeszcze zróżnicowania na spongio-neuroblasty i neurocyty (komórki macierzyste dla komórek Schwanna), godzi weń przed, czy też po wytworzeniu listewki, z której powstają nerwy obwodowe i mózgowe. W ostatnim wypadku nerwy ku obwodowi wyrastające nie powinny ucierpieć w owym przyszłym rozwoju z listewki. W tem leżałoby wytłómaczenie, dla czego pewne postaci stwardnienia guzowego mogą być wolne od guzów nerwów obwodowych. Inny powód mógłby być więcej zewnętrznej natury. Sprawa ośrodkowa jest w znaczeniu klinicznym złośliwą, szybko zazwyczaj prowadzi do śmierci osobnika, tak że nie starczy czasu na wyładowanie się procesu blastomatycznego ze strony nerwów obwodowych, który zresztą z powodów nieznanых może mieć spóźnioną tendencję do ujawniania się. Że w neurofibromatozie, w której zawsze istnieje skłonność, naszym zdaniem, do pojawiania się stwardnienia guzowego, nie zawsze ono wybitniej się rozwija, na to mogą się składać nieznanе nam powody, które przecież wpływają na to, że nie zawsze z wydzielanego materiału embrjonalnie rozrodzowego muszą powstawać guzy, a jeśli powstają, to powstawać mogą we wcześniejszym lub późniejszym

wieku osobnika. Nadto wchodzi tu w grę warunki mniejszej lub większej życiowej zdolności i tendencji rozrodczej, które to oba czynniki, jak w naszym przypadku, przedstawiać mogą wartość małą.

Pozostaje nam jeszcze wspomnieć o guzkach, znalezionych w splotach naczyńiowych III i IV komory. W III komorze wśród tkanki podścieliskowej splotu był mikroskopowej wielkości nerwiak o utkaniu zupełnie takim samym, jakie wykazywały nerwiaki złożone ze zbitej, układającej się w splatające się pasma „włóknistej“ tkanki w nerwach obwodowych. O ile sądzić możemy z dostępnego nam piśmiennictwa, nerwiaki splotów naczyńiowych należą do wielkich rzadkości. Miejscem wyjścia ich w naszym przypadku mogły być albo włókna nerwowe rdzenne, w szczupłej ilości znajdujące się w splotach naczyńiowych III komory (Marburg), albo materiał niezróżnicowany neuroepitelialny, z którego tworzą się przybłonki splotów naczyńiowych.

Guzek większy, który zajmował sobą niemal cały splot naczyńiowy IV komory, przedstawiał się histologicznie, jako psammoma. Ze względu na to, że komórki guza wprost przechodziły w wyściółkowy przybłonek dna IV komory, i że prawdopodobnie udział w nowotworzeniu brały i komórki przybłonkowe splotu, jesteśmy skłonni i temu guzowi przypisywać pochodzenie od przybłonka nerwowego.

Na zakończenie wymagają omówienia guzki tkanko-łącznowe znalezione w mięszu kory mózgowej.

Mniejszy z nich składał się z licznych, gęsto łączących się ze sobą włosowatych i drobnych naczyń włóknisto zmienionych. Określiłibyśmy go jako włókniako-naczyniak (fibroangioma). W drugim większym, komunikującym się za pomocą jednego zgrubiałego naczynia z oponą miękką, nie było pomnożenia naczyń, a zmiana zasadzała się na obecności tkanki łącznej w różnych fazach rozwoju, zajmującej cały miąższ mózgowy, przyczem odznaczają się naczynia obecne w guzie pogrubieniem znacznym ściany i jej zmianami wstecznymi, z których wynika częściowe, mniej lub więcej wybitne zamknięcie światła. Guz ten jest zupełnie analogiczny do znalezionej w tkance mózgu przez Verocay'a w jego przypadku, uważano go też z tych samych powodów za włókniaka okołonaczyniowego rozlanego (fibroma perivascularare diffusum).

Guzy łącznotkankowe w mózgu bywały już opisywane w neurofibromatozie (Hulst, Verocay), z drugiej strony podobne guzy o utkaniu włókniakowo-naczyniowym opisał Geitlin w swoim przypadku stwardnienia rozsianego. Mogą się więc zdarzać one w jednym i drugim przypadku. Należy się zastanowić, czy dla tych guzów niewątpliwie łącznotkankowego pochodzenia i dla reszty sprawy chorobowej, objawiającej się tu-

taj pod postacią stwardnienia rozsianego w narządzie nerwowym ośrodkowym i wielowłókniaków w tymże narządzie obwodowym, można znaleźć jednolite źródło. Z góry można powiedzieć, że jak w tym ostatnim dwumiennym procesie chorobowym źródłem sprawy są zaburzenia rozwojowe, tak samo są one najprawdopodobniej przyczyną omawianych guzów łączno-tkankowych, za czym przemawia i to, że przecież nasz przypadek nie jest jedynym, w którym je znaleziono. Na razie ich powstanie najlepiej tłumaczy teoria Verocay'a, że z powodu anomalji rozwojowej, dotyczącej zewnętrznej blaszki zarodkowej, ucierpiały także przylegające części listka środkowego, które w dalszym ciągu nie rozwijają się prawidłowo, stanowiąc tem samem punkt wyjścia guzów z opon, z naczyń i z tkanki łącznej, towarzyszącej naczyniom w miąższu mózgowym, i wreszcie z tkanki łącznej spotykanej w nerwach obwodowych.

Nawiązując do strony klinicznej naszego przypadku musimy podnieść brak wybitniejszego otępienia umysłowego, (to, które stwierdzić mogliśmy, nie było tak znaczne, by go nie mogła tłumaczyć sprawa postępującego guza mózgowego) i brak napadów padaczkowych w wywiadach i w czasie obserwacji.

Nerwy rdzeniowe i obwodowe. Zmiany znalezione przez nas w nerwach rdzeniowych i obwodowych charakteryzują się przedewszystkiem dwiema cechami; jedna, to niezwykle rozległe i rozsiane zajęcie niemal wszystkich nerwów i druga, to nader wielka różnorodność w okresach rozwojowych tychże zmian. Co do pierwszej, to należy zauważyć, że nie mieliśmy prawie ani jednego odcinka z badanych nerwów, w którymbyśmy nie byli w stanie znaleźć, jeżeli nie dalszych, to bodaj początkowych zmian. Już bardzo często na poprzecznym przekroju nerwu, a lepiej jeszcze pod lupą mogliśmy stwierdzić obecność małych białych ognisk, które przy badaniu drobnowidzowem okazywały nieraz nawet znaczniejsze nieprawidłowości. Najwybitniejsze zmiany, poza ogonem końskim, znaleźliśmy w nerwach kulszowych i splotach barkowych; tu rzeczywiście prawie każdy skrawek wykazywał pewne zmiany. Obraz zmian tych nie odpowiadał w zupełności objawom klinicznym, a jeżeli chora mimo tak rozległych zmian mogła nie zdradzać poważniejszych objawów ze strony nerwów obwodowych, to należy odnieść to do faktu, że ciągłość nerwu prawie zawsze była utrzymana, nawet w tym wypadku, gdy w nerwie znajdował się guz duży, jak np. w nerwach kulszowych; tutaj część włókien, zajmujących obwodowe części pnia, tworzyła jakby torebkę dla guza a zarazem utrzymywała ciągłość jego włókien osiowych, nierzadko jednak można było spostrzec przechodzenie przez całą długość guzka stosunkowo mało lub wcale niezmiennego włókna osiowego.

Owa rozległość zmian histologicznych w badanych nerwach i znaczna ich rozmaitość pozwoliła nam śledzić różne okresy rozwoju tak ognisk, jak i już makroskopowo widocznych guzków, oraz poszczególnych ich składników.

Niewątpliwie głównym pod względem ilości składnikiem ognisk i guzków są komórki i włókienkowa istota międzykomórkowa. Głównym typem są komórki Schwanna; te komórki spotykamy też w bardzo wczesnych okresach zmian opisanych. Widzimy więc bardzo pięknie mnożenie się ich początkowe około włókna osiowego, mającego osłonkę rdzenia, układanie się równoległe do włókna tegoż, z czasem układanie warstwowe, szczególnie pięknie widoczne na przekroju poprzecznym, gdzie w stosunku do włókna takiego koncentrycznie ułożone komórki tworzą szereg kół, między którymi leżą włókna prawidłowe. W miejscach takiego pomnożenia w komórkach Schwanna nie można wykazać figur karjokinetycznych, widzimy tu natomiast niejednokrotnie jądra biegunami swymi stykające się ze sobą, a które mogłyby być wyrazem podziału bezpośredniego. Owe mnożenie komórek Schwanna spotyka się nie tylko jako proces toczący się wśród ognisk małych, początkowych lub wśród nerwu niezmiennego, ale spotykamy je bardzo wyraźnie koło włókien osiowych, które, jakby obmurowane, znalazły się np. wśród już wytworzonego guzka. Widzimy tu wówczas wśród pasmowatego i krzyżującego się między sobą utkania włókienkowokomórkowego dość osiro odgraniczające się rzędy komórek Schwanna, trzymające się ściśle dobrze utrzymanego włókna osiowego. W miarę mnożenia się komórek Schwanna, zjawiają się włókienka, tworzące razem pasma, które nadają ów pasmowy charakter utkaniu guzków. Zupełnie analogiczne zachowanie się bujających komórek Schwanna względem włókna osiowego spostrzegł Cestan, który pisze: „les cellules fibrocellulaires néoplasiques entourent une fibre nerveuse a la manière d'un bulbe d'oignon, qui contient encore au centre une fibre nerveuse avec son cylindre et sa gaine de myéline“, dalej autor ten mówi „il nous a même paru, la gaine de Schwann pourrait participer au processus“. Podobne obrazy opisuje także Sorgo w mnogich włókniano-nerwiakach „der Tumor scheint zusammengesetzt aus einer Anzahl kleiner Tumoren, die durch Tumorgewebe untereinander verbunden sind, oder auch isoliert stehen. Diese kleineren Tumoren haben ein deutlich konzentrischen Bau, indem um einen zentral oder exzentrisch gelegenen Mittelpunkt die dichten Fasern mit ihren spindelförmigen Kernen in regelmässigen konzentrischen Lagen angeor-

dnet sind...“ a dalej pisze „wichtig war aber der Nachweis, das sich konstant innerhalb der aus konzentrischen Kreisen bestehenden Tumoren als Zentrum ein Achsenzylinder nachweisen liess“.

Owo bujanie komórek osłonki rdzennej spostrzegano tak dobrze w nerwiakach nerwów obwodowych, jak i niemal wszystkich nerwów mózgowych, nadto w układzie ośrodkowym i współczulnym.

Verocay, który wprowadzie w materiale badanym nie miał tak licznych wczesnych okresów mnożenia się komórek Schwanna, stwierdza jednak też bujanie i wytwarzanie guzków z tych właśnie komórek. Autor ten nie spostrzegł wprowadzie obrazów, które wskazywałyby mu na sposób dzielenia się omawianych komórek, skłania się jednak do takiego dzielenia się, przytaczając Durante'a i Francini'ego o podziale komórek, wzdłuż ich długości i równoległe do włókna osiowego. W bardzo początkowych okresach bujania spotykaliśmy dość często owo ułożenie jakby jeszcze nieoddzielonych od siebie jąder — byłoby to świadectwem bezpośredniego dzielenia się tem więcej, że nie widzieliśmy karjokinezy w ogniskach i guzkach nerwów obwodowych. Figury te, i to wcale liczne, widzieliśmy także w dużym guzie nerwu słuchowo-twarzowego lewego. Niemniej Pick i Bielschowsky w swoim guzie rdzenia stwierdzili utkanie komórek, o których mówią „die Zellen erinnern hinsichtlich ihrer Form und Kernstruktur.... an proliferierende Schwannsche Scheidenzellen“. Autorowie ci znajdowali zupełnie, podobne ułożenie pomnożonych komórek koło włókna, jak i w preparatach naszych. Ow udział w powstawaniu poszczególnych i mnogich nerwiaków przyjmuje niewielka liczba autorów dawniejszych, jak Heller, Gener-sich, Soyka, Takács, Weichselbaum, Grall i inni.

Jak już zauważyliśmy, w nerwach przez nas badanych nie było niemal odcinka, w którym nie spotkalibyśmy się ze zmianami. Otóż zmiany te polegały właśnie na mnożeniu się komórek Schwanna wzdłuż włókien osiowych, często wzdłuż jednego, i to nieraz na znaczniejszej długości, przyczem wcale nie dostrzegano cech tworzenia się guza; było to dość jednostajne rozmieszczenie tychże komórek — obrazy, które spotykał Verocay, Pick, Bielschowsky. Komórki Schwanna, w miarę mnożenia się, a zarazem wzrostu ognisk nowotworowych tegoż, zmieniają do pewnego stopnia swój kształt i wielkość, niektóre nawet w znaczniejszym stopniu. Wyglądem swym zbliżają się do jąder endoneuralnego pochodzenia, jak słusznie zauważyli Pick i Bielschowsky, mówiąc o nich „verwischen sich die normalen Unterschiede gegenüber den Kernen des endoneuralen Bindegewebes sehr

rasch". Może fakt ten był powodem, że w wielu przypadkach nerwiako-włókniaków komórkom Schwanna nie przyznawano udziału w powstawaniu tych nowotworów, zwłaszcza tam, gdzie guzy dochodziły do większych rozmiarów.

W guzkach i ogniskach badanych nerwów spotykaliśmy nadto części zwykle obwodowe, wytworzone z tkanki siateczkowej, złożonej z komórek mających liczne delikatne wypustki pierwoszczy, które brały udział w wytworzeniu siateczki, i jądra okrągłe. Wśród tkanki tej znajdowaliśmy włókna osiowe, włóknienka i nieliczne ogniska koncentryczne, zarówno w części pasmowej guzka, jak i wśród nerwu. Mogłyby to być tkanka śluzakowa lub tkanka łączna obrzęowa. Wobec jednak ujemnego wyniku barwienia na śluz, a z drugiej strony blado-żółtawego barwienia się Giesonem, szarawego Haidenhainem nie możemy jej uważać ani za jedną, ani za drugą. Aczkolwiek nie barwi się, jak glej, możemy zgodnie z Verocay'em, uważać ją w myśl badań Ranviera i Helda za rodzaj embrjonalnego siateczkowego gleju.

Na tem miejscu pozwolimy sobie zauważyć, że Lhermitte i Guccione opisali przypadki, dotyczące dwóch młodych 19 letnich dziewcząt, u których sekcyjnie stwierdzono guzy nerwu słuchowego o utkaniu włókniakoglejaków oraz liczne guzki opony twardej i rdzenia; guzki opony okazywały również utkanie włókniakoglejakowe, guzki zaś rdzenia czysto glejakowe. Zdaniem autorów, w przypadkach tych pierwotne guzy nerwu słuchowego uległy zmianie złośliwej (evolution), a dalej ogniska wtórne przerzutowe, jak autorowie ci je nazywają, na oponie i w rdzeniu, różniące się jednak od siebie, powstały wskutek rozsiania swoistych komórek nowotworu pierwotnego. Tutaj zatem tkanka glejowa byłaby tkanką obcą dla otoczenia, bo powstała z pierwocin naniesionych, a nie pierwotnie w pierwszych początkach rozwoju nagromadzonych. Podnieść jednak należy, że przytoczone przypadki są, o ile nam z dostępnego piśmiennictwa wiadomo, unikatami.

Oдноśnie do naszego przypadku możemy zauważyć, że wytwarzanie się tej glejowatej tkanki nie jest zależne od utkania nerwiakowego, z jednej bowiem strony mamy tu ogniska wytworzone tylko z tej tkanki, z drugiej znowu strony widzimy bardzo ładnie tu i ówdzie odosobnione bujanie komórek Schwannaokoło włókna osiowego wśród tkanki glejowatej.

W guzkach i ogniskach znajdowaliśmy także tkankę łączną. W bardzo początkowych ogniskach, znajdujących we większej ilości szczególnie w nerwach kulszowych, nie stwierdziliśmy pierwocin tkanki łącznej, pojawiają się one dopiero w guzkach, względnie ogniskach już dalej rozwiniętych. Wykazanie ich jednak nie zawsze było łatwym, a to z powodu nie-



wielkiej ich ilości, a powtórnie, wskutek układania się włókien i jąder — składników tkanki łącznej — wspólnie z komórkami Schwanna w owe pasma, cechujące utkanie guzków nowotworowych. Jądra komórek tej tkanki są laseczkowe, cienkie, ciemniej się barwiące, czasem esowato są wygięte, włókna zaś barwią się Giesonem czerwonawo. Znacznie większy udział tkanki łącznej w utkaniu guzka spotykamy wówczas, gdy rozwija się on bliżej pochewki pęczków włókien nerwowych (perineurium), która wówczas może nawet znacznie grubieć i tworzyć także zgrubiałą pierścien koło pęczka włókien nerwowych. Nie zawsze jednak ma to miejsce.

Wśród guzków małych i większych spotykaliśmy nadto komórki tuczne, jest ich jedna i nie wiele wśród samego utkania, komórki te są zresztą dość zwykłym składnikiem utkania włókniaconerwiaków.

Podnieść należy, że guzki większe, szczególnie nerwów kulszowych, odznaczają się znacznie większą obfitością komórek, niż małe, dalej utkanie w nich jest jednostajniejsze, tak, że przypominają utkanie włóknia kości mięsaka, jako całość tworzą jednak guzy ostro odgraniczone, czem znowu różnią się od guzków małych, które w ścisłym związku pozostają z nerwem. Według Hulsta, procesy znane pod nazwą neurofibromatosis, neurofibromatose generalisée, neurofibrosarcomatosis, t. zw. tumor acusticus — należą do wspólnych procesów t. j. fibrosarcomatosis wzgl. fibrosarcogliomatosis układu nerwowego. Procesy te występują u osobników w każdym wieku obarczonych pewnymi zmianami, przyczem zmianom może ulegać cały układ nerwowy. Przejście utkania nerwiaka w mięsakowe nie jest wcale zjawiskiem rzadkiem. Harbitz w pracy swej z r. 1909 podaje, że w neurofibromatozie spotyka się je w 12,5%. Tę „degenerację mięsakową“, spostrzegano we włókniaconerwiakach niejednokrotnie; wspomina o nich i Verocay w swej ostatniej pracy, gdy mówi „Eine andere Modifikation erfährt das Geschwulstgewebe dadurch, dass die Kerne zahlreicher, unregelmässiger werden, so, dass der Tumor mehr wie ein Sarcoma aussieht“. W naszym przypadku, pomijając pomnożenie znaczniejsze jąder w guzkach większych — możnaby mówić o „zwyrodnieniu mięsakowem“ w guzie nerwu błędnego i słuchowego lewego, o tych jednak będziemy mówili niżej. Tu tylko zaznaczymy, że owo zwiększenie ilościowe komórek, znalezione przez nas w guzach większych, nie zawsze jeszcze uprawnia do mówienia o owem w nich „zwyrodnieniu“, szczególnie w znaczeniu sprawy złośliwej.

W drobnych guzkach, w guzach większych lub też samo-

istnie wśród nerwów spotykaliśmy opisaną wyżej tkankę siateczkowatą ze skąpszymi komórkami, przeważnie gwiaździstymi.

Bardzo zajmującym jest zachowanie się w nowotworach *pięrowocin nerwowych*, w pierwszym rzędzie włókien osiowych. Musimy stwierdzić, że zachowanie się ich przedstawia tu wielką różnorodność. Zmiany w zakresie włókien osiowych w nerwach i guzkach naszego przypadku mają charakter *wsteczny* i *produktywny*.

Już w bardzo wczesnym okresie bujania nowotworowego zauważyliśmy, że włókna te nie zachowują się obojętnie, z prostego przyjmują przebieg falisty, prawidłowa ich segmentacja zamienia się na dość dowolną, osłonka rdzenna pęcznieje lub wprost rozpada się na kulki myeliny, leżącej wśród włókien. Zwykłym zjawiskiem w nowotworach naszych a także wśród odcinków nerwu nowotworowo niezmiennego, a znajdujących się w pobliżu guzka, są napęcznienia włókien osiowych; występują one już to jako zmiana ograniczona, jako napęcznienie wrzecionowate, nieraz z wakuolizacją w środku, już to jako jednostajne, na pewnej długości zgrubienie, kończące się pod postacią zaokrąglenia, rzadziej rozstrzępienia; w niektórych miejscach owe napęcznienia tworzą wprost owalne ciała o bardzo znacznych rozmiarach, twory maczugowate się kończące i t. p. — wogóle mamy tego rodzaju postaci nader wielką różnorodność. Owe zgrubiałe włókna i twory z nich powstałe przy impregnacji srebrowej i poprzedniemu przeprowadzeniu przez pyridinę barwią się w odróżnieniu od włókien nie pęczniejących w różnych odcieniach brązowo; na tle tem ładnie występują miejscami delikatne czarne włókienka równoległe do siebie ułożone i poprzerywane; włókienka te, razem biorąc, mają kształt włókna osiowego jakby rozstrzępionego; w innych lub w dalszych odcinkach włókienka te musimy uważać za wyraz rozwłóknienia włókna osiowego, ulegającego już wstecznej przemianie. O ile zatem postaci opisane są niejako przejściowymi w procesie wstecznym włókna osiowego, którego ostatnim okresem jest rozpad, to nierzadko spotykamy się w guzkach i nerwach z bezpośrednim rozpadem, który przedstawia się jako popęknięcie i rozpadnięcie się na fragmenty dowolnie umieszczone. Rozpadowi temu towarzyszą zmiany w osłonce rdzennej, zauważyć jednak należy, że osłonka ta niejednokrotnie jeszcze utrzymuje się przy fragmentach z rozpadu powstałych.

Również jako postaci wsteczne musimy uważać włókna, które w przebiegu swym okazują znaczne zcieńczenie ograniczone lub też na przestrzeni dłuższej; są miejsca, gdzie włókna tego rodzaju nagromadzone są obok siebie w ilości kilku lub kilkunastu.

Te różne postaci uważane są za *wsteczne* zmiany sa-

mych włókien osiowych i najbliższego ich otoczenia a sposobu ich powstania i istoty nie możemy odnosić tylko do metamorfozy, o której mówi Pick i Bielschowsky: „ausserdem macht sich eine eigenartige Metamorphose an den erkrankten Nervenfasern bemerkbar; es bildet sich nämlich zwischen der Scheide und dem Axencylinder, also in den unternormalen Verhältnissen von der Markscheide eingenommenem Raum, eine homogene Plasmamasse, welche für gewisse Anilinfarben und für ammoniakalisches Silber eine starke Affinität besitzt. Warscheinlich ist diese fragliche Substanz als confluente und irgendwie veränderte Plasmamasse der gewucherten Schwannschen Zellen zu deuten“. Ze w naszym przypadku owe jednostajne twory są nie tylko zmienionymi osłonkami, lecz włóknami osiowymi, świadczą o tem postaci, gdzie widzimy, jak bezpośrednio włókno osiowe czarne przechodzi w twór kulisty również czarny silnie impregnowany; to samo widzimy i na tych włóknach, które już tak silnie amoniakalnem srebrem nie impregnują się i przedstawiają się jako twory bronzowe.

Ułożenie komórek Schwanna względem owych napęczniałych jednostajnych postaci, szczególnie w tych miejscach, gdzie nie ma widocznego nowotworowego bujania, przedstawia się w niektórych miejscach dość typowo. Widzimy więc, jak komórki Schwanna, ułożone koło włókna osiowego, przechodzą stopniowo na pęczniejącą jego część i na postaci nam już znane. Rozłożenie zmienionych wstecznie włókien i stopień zmiany jest zupełnie dowolny. Widzimy więc te zmienione włókna tak dobrze w najbliższym sąsiedztwie guzków, w ogniskach początkowego bujania, jak i wśród nerwu nowotworowo niezmienionego, zgodnie więc z Verocayem musimy wystąpić przeciwko zapatrywaniu, jakoby owe degeneracyjne zmiany włókien nerwowych miały być następstwem ucisku na nie wywartego przez guzki; gdyby tak było musielibyśmy znanych nam postaci najczęściej spotykać właśnie w sąsiedztwie tychże guzków. Tymczasem tak nie jest w rzeczywistości. W samych guzkach stwierdziliśmy objawy zaniku włókien osiowych i osłonek rdzennych i to tak dobrze w drobnych, jak i w większych guzkach. Na zanik ten, wywołany bujaniem osłonki Schwanna koło poszczególnych włókien, zwraca uwagę Sorgo; przechodzi tu najpierw do zaniku osłonki rdzennej, a później włókna osiowego.

Obok zmian we włóknach osiowych, uważanych przez nas za wsteczne, spotykaliśmy także postaci ich nowotworzenia. I jeżeli są jeszcze wątpliwości w sprawie nowotworzenia włókien osiowych w podobnych do naszego stanach patologicznych, to

materyał nasz najmniejszych pod tym względem nie przedstawiał niepewności.

Nie uważamy za objaw nowotworzenia, względnie procesu produktywnego, w każdym niemal skrawku spotykanych wiązek włókienek, które ułożeniem swem albo kierunkiem odpowiadały zmienionemu włóknu osiowemu (rozszczipienie na neurofibrille), a któreto postaci uważali niektórzy za wyraz przerostu włókna osiowego z następnym dzieleniem się na włókienka (Heller, Klebs). Natomiast jako zwykłą rzecz znajdowaliśmy w naszych preparatach odchodzenie od często niezmienionego włókna włókienka nerwowego, które później ginęło wśród utkania obficie komórkowego. Innym razem widzieliśmy włókienka odchodzące od włókna osiowego i następcze przechodzenie we włókno równoległe drugie, z kąd powstały obrazy o kształcie litery H. Widelkowane rozgałęzienie się włókienek ze zgrubieniem w miejscu rozgałęzienia należało do rzeczy nader zwykłych; co więcej, włókienka te łączyły się niejednokrotnie między sobą, dając nieraz obraz siatki o dużych okach. Owe włókienka stwierdziliśmy w największej ilości już wśród utkania nowotworowego. Odejście pod kątem włókienka od włókna osiowego jest zjawiskiem spotykanem także wśród nerwu prawidłowego. Włókienka barwią się intensywnie czarno, w każdym razie ciemniej, niż inne włókna. Nie mniej wśród utkania stwierdzamy włókienka o półkulistym łukowatym przebiegu. Ze włókienka owe nie wytwarzają się samistnie, świadczy o tem ich związek, względnie odejście od licznych włókien osiowych, które wchodzą w sam nowotwór, a nawet czasami przechodzą przez cały guzek na wylot. Nie mniej za wyraz nowotworzenia włókien należy uważać charakterystyczne spiralnie lub splotowo okręcające się włókna około włókna zwykle starszego, stanowiącego dla młodszych os doskonałą. Tego rodzaju spiralne okręcenia, podział dichotomiczny i pętlowate zagięcia opisali już dawniej przytoczeni przez Courvoisiera - Burdach, Lebouqu, Führer i Weissmann.

Do nader charakterystycznych tworów należą napęczniałe nieraz długie włókna, dzielące się często na dwa ramiona główne, kolbiasto zakończone, a nadto na krótkie boczne na cienkiej szypułce usadowione zgrubienia kuliste lub łopatkowate. Wśród głównego pnia takiej postaci widać bardzo delikatne włókienka czarne, lub nieco grubsze włókno, od którego do owych łopatek odchodziło boczne włókienko, rozszeptujące się na końcu promienisto. Są to niewątpliwie w odniesieniu do postaci wyżej opisanych figury wytwarzania nowych włókienek i równoczesnego procesu wstecznego. Co do osłonki rdzennej, to nie spotykamy jej około owych dzielących się dichotomicznie włókienek ani też około łuków, czy siatek wieloocznych, znajdujących się wśród utkania nowotworowego.

Wyniki badań naszych nad zachowaniem się włókien nerwowych w naszym materiale potwierdzają w zupełności najnowsze badania nad sprawą odnowy włókien nerwowych. Jeżeli w ostatnich czasach przeprowadzone badania nowe rzuciły światło na sprawę nowotworzenia się tych włókien, to należy fakt ten zawdzięczać nowym metodom barwienia (Bielschowsky, Cajal, Marinesco, Minea i inni).

Badania te prowadzono głównie na układzie nerwowym ośrodkowym, i to na rdzeniu ludzi i zwierząt. Bielschowsky, badając rdzeń cercopitheka (*cercopithecus*), u którego wskutek gruźliczego zapalenia opony twardej przyszło do ucisku rdzenia na wysokości 6 segmentu, widział w miejscach rozmiękania włókna zgrubiałe, kończące się pałkowato z włókienkowaniem podłużnym, dzielenie się dichotomiczne, które uważa za objaw odnowy, dalej promienisto rozchodzące się i usadawiające się koło naczyń włókienka. Autor ten w przypadku wielu guzów kiłowych rdzenia widział również objawy odnowy.

Niemniej Ramony Cajal spostrzegał objawy odnowy w rdzeniu u psa, również i Nageotte, Miyache, Perrero, Marinesco i Minea widzieli u psów i w dwóch przypadkach u ludzi z uciskiem rdzenia zupełnie podobne obrazy, jak w naszym przypadku, a więc liczne twory maczugowate, rozgałęzienia, i to już w 17 dniu po wywołaniu ucisku. Po 109 dniach widzieli autorowie ci rozpad owych pałkowatych tworów i włókien nowotworowych wśród białej istoty rdzenia. Objawy odnowy spostrzegali autorowie ci u ludzi w przypadkach zmiażdżenia, względnie ucisku rdzenia, przyczem podnoszą oni stosunek włókien nowotworowych do tkanki i naczyń „nous constatons, que des faisceaux et des fibres isolées de nouvelle formation partent de divers points de la substance blanche, les fibres suivent le plus souvent le trajet des ramifications vasculaires et pénètrent dans les rames de nécrose, qui avoisinent les régions mieux conservées de la substance blanche”, a dalej mówią „les fibres médullaires proprement dites ne restent pas intertes, à la suite du traumatisme exercé par la compression; elles forment des plexus perivasculaires et glissent aussi parmi les necrophages ayant détruit la substance grise; elles ne traversent pas la cicatrice entre les deux bouts de la nouvelle“. Dalsze badania wymienionych autorów dotyczyły przypadków zapalenia rdzenia i malum Potti; i tu stwierdzili oni obrzmienie włókien osiowych, pojawianie się wodniczek (*vacuolisatio*), tworzenie się włókien, wchodzących w ogniska rozmiękle, twory kolbiaste

względnie kuliste, odchodzenie od nich promieniste włókienek; „On voit, qu'elles émettent très fréquemment des ramifications indicant déjà une difficulté de trajet, et, ce qui est plus décisif dans l'espèce, c'est que beaucoup de ces ramifications s'écartent de leur faisceau primordial et passent dans le tissu voisin, où après un trajet d'une longueur quelconque elles deviennent sinueuses, leur coloration diminue, et elles terminent par une extrémité gonflée, granuleuse, de configuration irrégulière. Pod wielu względami podobne zachowanie się włókien nerwowych zauważyli Pick, Bielschowsky w guzach mózgu, względnie rdzenia, a więc postaci spiralne, spotykane jako proces odnowy w nerwach obwodowych, także odchodzenie pod kątem włókienek, zgrubienie jajowate włókienek, dochodzące nieraz do znaczniejszych rozmiarów, a także liczne spłoty włókien koło naczyń. Nie mniej stwierdzili autorowie ci obecność figur degeneracyjnych i to w zakresie nerwów bezrdzennych.

W obwodowych nerwach, względnie ich nowotworach spotykano objawy dzielenia się; spostrzegali je Verocay, już to jako cienkie włókna, odchodzące od włókna osiowego, już to jako pętlowate, zaginające się i powracające. Pick i Bielschowsky w przypadku Maasa, analogicznym do przypadku Verocaya, spostrzegali również figury dzielenia się i tworzenia wypustek z włókien osiowych — obrazy przez nich znalezione w wysokim stopniu odpowiadają znalezionym w przypadku naszym.

Wogóle podnieść należy, że tak dobrze w układzie ośrodkowym, jak i obwodowym znajdowane obrazy, świadczące o procesie nowotworzenia, czy też odnowy, są prawie identyczne.

Nowowytworzone włókna mogą, jak wiadomo, pochodzić albo w myśl nauki Hisa z neuroblastów czyli komórek zwojowych przez wytwarzanie wypustek z tychże, a więc wogóle są pochodzenia bezpośrednio komórkowego, lub też mogą, jak to i nasze badania wykazują, wytwarzać się z włókien osiowych. Opierając się na odnośnem piśmiennictwie należałoby przyjąć, że w nerwiakach jeden i drugi sposób może mieć miejsce. W pierwszym przypadku musimy mieć do czynienia z nerwiakami zawierającymi komórki. W nerwiakach, nie mających komórek nerwowych, źródłem wytwarzania się nowych włókien nerwowych są niewątpliwie włókna osiowe, już przedtem istniejące. A że włókna te mogą być tą macierzystą tkanką, z której drogą dzielenia się, czy wypustek, mogą tworzyć się włókna nowe, świadczą o tem badania lat ostatnich, (Verocay 1910, Marinisco i Minea 1910 i 1911, Pick i Bielschowsky 1911), a bardzo dowodnie przemawiają także za tem nader bogate przykłady w naszych preparatach. Wielkie podobieństwo wytwarza-

nia się tych włókien, wprost identyczne obrazy spotykane w pewien czas po przecięciu nerwu a i dalsze losy nowotworzonych włókien skłaniają nas do wypowiedzenia zdania, że w wytwarzaniu owych nowych włókien nerwowych nie należy widzieć istoty bujania nowotworowego, tylko zwykły proces odnowy. Co więcej, spotykamy się tu ze zjawiskiem równoczesnych zmian wstecznych, i to zarówno włókien istniejących już dawniej, jak i nowowytworzonych, ze zjawiskiem, które i inni badacze spostrzegali, a które myśmy spostrzegali prawie w każdym odcinku nerwu. Ten fakt zwyrodnienia i zaniku również i nowowytworzonych włókien świadczy, że owo nowotworzenie nie jest sprawą nowotworową, ale raczej reparacyjną, która niestety wobec znacznego rozrostu pierwocin innych i zwiększania się nowotworu nie ma poważniejszego znaczenia. Stądto pochodzi, że w ogniskach młodych, początkowych, w zakresie których spotykamy wybitne objawy zwyrodnienia i rozpadu włókien nerwowych, mamy równocześnie wybitne objawy owej odnowy tych włókien, natomiast odnowy tej nie widzimy tam, gdzie już ukończył się proces zmian wstecznych i rozpadu włókien osiowych, a gdzie już temsamem brak jest źródła, któreby było macierzystą tkanką dla owej odnowy. Tem się też tłumaczy, że w guzach początkowych lub w środkowych ich częściach, gdzie już tkanka nowotworowa silnie jest rozwinięta i wykształcona, tam w przeciwieństwie do ognisk świeżego bujania znajdujemy już bardzo nieznaczne objawy zwyrodnienia i odnowy włókien nerwowych, albo też nie stwierdzamy ich wcale. Jest to potwierdzenie zdania, które wypowiedzieli w swej pracy Marinero i Minea, że: „consequemment le dogme de la nonrégénérescence des centres nerveux a du faire place à une doctrine nouvelle, d'après laquelle la régénérescence histologique et le complètement obligatoire de tout procès de dégénérescence dans le système nerveux“.

Nerwy mózgowe. Jak już wyżej w opisie zmian sekcyjnych zauważyliśmy, w przypadku naszym zajęte były wszystkie nerwy mózgowe z wyjątkiem nerwów ocznych i węchowych. Ostatnie dwa nerwy, zdaje się, nie ulegają w ogólnej neurofibromatozie zajęciu nowotworowemu. Według zestawienia Courvoisiera (1886) na nerwie ocznym nie spostrzegano nigdy nerwiaków, raz na węchowym, najczęściej, bo 16 razy, na trójdzielnym. W późniejszym piśmiennictwie spotykamy się z przypadkami, w których miano tu i ówdzie, rzadziej na nerwie wzrokowym, częściej na węchowym, stwierdzać nerwiako-włókniaki. Według zestawienia Adriana wydarzają się tylko wyjątkowo w nerwach tych guzki lub ogniska nowotworowe. Verocay jednak, omawiając te nieliczne przypadki, dochodzi do wniosku, że najprawdopodobniej owe guzki, opisywane jako nerwiako-

włókniaki, były czemś innem. Niewytwarzanie się nowotworów na tych nerwach jest, zdaniem autora tego, następstwem nieco odmiennej ich budowy, „dass die Nervenfasern derselben der Schwannschen Scheide mit ihren typischen Zellen entbehren“.

Zmiany znalezione przez nas na nerwach mózgowych zasadniczo nie różniły się od zmian nerwów obwodowych; podobnie też, jak w nich, guzy większą ilością swych komórek zbliżały się do utkania mięsakowego. Szczególnie odnosi się to do dużego guza nerwu błędnego. Guz ten już makroskopowo różnił się swym wyglądem od innych. Nie okazywał tej zbitości, co inne, był kruchym, a w środku rozpadał się, tworząc jamkę wypełnioną masą krwawą, rozmiękłą; rozpad taki znaleźliśmy jedynie w tym guzie. Guz ten od otoczenia ostro odgraniczał się, tak że robił wrażenie gruczolu chłonnego nowotworowo zmienionego. Ocenienie, czy nerwiak przechodzi w utkanie mięsakowe, nie jest, zdaniem naszym, rzeczą łatwą, podobnie jak nie mamy odnośnie do włókienek ściślejszego kryterjum, któreby było dla nas wskazówką, że w nim już mamy utkanie włókniako-mięsakowe; również dość dowolnym i podmiotowym jest rozstrzygnięcie, czy utkanie włókniakonerwiakowe przechodzi w mięsakowe. Rozstrzygnięcie jest tem trudniejsze, że we włókniakonerwiaku mamy do czynienia z bujaniem zarówno komórek Schwanna, jak i komórek łączno-tkankowych. Zdaje nam się, że znaczna część przypadków opisanych jako ogólna fibrosarcomatosis nerwów jest niewłaściwie za nią uważana. Prócz większej ilości jąder potrzeba tu pewnej wielopostaciowości i skąpszej istoty międzykomórkowej. Wobec pochodzenia komórek i wogóle tkanki, tego rodzaju guzki należy oznaczać nazwą *neuromasarcomatodes*, względnie, w myśl wywodów Verocay'a, *neurinomasarcomatodes*.

Najwięcej utkaniem zbliża się do guza nerwu błędnego największy rozmiarami guz nerwu słuchowo-twarzowego lewego. Już w opisie zauważyliśmy, że środkowe części guza tego budową swoją odpowiadają guzom większym, w szczególności guzowi co dopiero omówionemu. Obwodowe części natomiast okazywały dość różne utkanie, a więc znacznieszą wielopostaciowość komórek, szkliste zmiany istoty międzykomórkowej i ścian naczyńowych, tkankę glejową a wreszcie komórki zwojowe. Makroskopowo guz ten przedstawiał się podobnie jak guz nerwu błędnego.

Najcharakterystyczniejszą dlań cechą jest obecność komórek nerwowych; komórki te przeważnie owalne, z jądrem i jąderkiem obwodowo ułożonym, z ziarnistą pierwoszczą, odpowiadają komórkom zwojowym. Wielkość ich różna, również nie wszystkie dobrze się barwią, nadto nie we wszystkich ziar-



nistość również dobrze występuje; w niektórych z nich przedstawia się pierwoszcze jednostajnie (homogennie); czy występują w nich zmiany tłuszczowe, niewiadomo, gdyż w tym kierunku, z powodu braku odpowiednio przeprowadzonego materiału, nie mogliśmy ich zbadać. Brak jądra w niektórych należy odnieść do przekroju, który nie trafił na nie. Zachowanie się komórek zwojowych w omawianym guzie każe wnioskować, że niektóre z nich ulegają zmianom wstecznym, zanikowi. I możliwym jest, iż braknie komórek tych w tych właśnie częściach naszego nowotworu, które wykazują utkanie zbitsze, obficie komórkowe i są częściami starszemi; komórki te istniały, lecz następnie, podobnie jak i włókna osiowe, uległy zanikowi, natomiast w częściach o wiotkiem utkaniu utrzymały się dobrze. Pochodzenie tych komórek możnaby odnieść albo do zbląkanego ogniska, a więc komórek już przedtem istniejących, albo, w myśl badań Verocaya, uważać je za komórki nowowytworzone z neurocytów, które wyróżnicowały się na komórki nerwowe.

Bezwzględne rozstrzygnięcie pochodzenia ich jest rzeczą trudną. Za pierwszym tłumaczeniem przemawia ich skąpa ilość i porozdzielanie, co robi wrażenie, jakby bujająca tkanka nowotworowa coraz więcej już przedtem istniejące tu komórki od siebie oddalała, dalej brak komórek takich w guzach innych a obecność właśnie w guzie nerwu słuchowo twarzowego, a więc nerwu, którego guzy posiadają dość często tego rodzaju komórki. Dalej nie widzimy tu nigdzie okresów przejściowych, względnie objawów bujania, któreby świadczyło, że wspomniane komórki w samej tkance nowotworu nowo się wytworzyły. W końcu i typ komórek każe nam raczej przyjąć, że są to komórki zwojowe już przedtem istniejące, które tylko zostały wciągnięte, czy też objęte tkanką nowotworową.

Tak więc guz ten musimy uważać za nerwiaka, w którym znajdują się komórki nerwowe przypadkowo zbląkanane i tkanka, którą, w myśl poprzednich wywodów, należy uważać za niezróżnicowaną tkankę glejową.

Guzy nerwu słuchowego, według Sternerberga, są zwykle nowotworami o utkaniu mieszanem, a więc gliofibroma, neuroglioma i fibrosarcoma. Niewątpliwie jednak pewna część guzów t. zw. zaułka bocznego niewłaściwie uważana jest za guzy nerwu słuchowego. Mylne zaliczenie guzów usadowionych w tej okolicy do guzów nerwu słuchowego jest wynikiem stosunku tegoż nerwu do guzów tu znajdującego się zaułka (*recessus acustico-cerebellaris*).

Dla rozpoznania guza nerwu słuchowego koniecznem jest wykazanie organicznego związku między guzem a tym nerwem. Pozorną właśnie łączność spotykamy w przypadkach, gdzie guz usadowiony tutaj uciska na nerw słuchowy, który wskutek tego

ulega znacznemu spłaszczeniu i często pozornie robi wrażenie, jakby przechodził w utkanie nowotworowe. Na fakt ten szczególnie zwraca uwagę Hartmann. Według autora tego, na 26 guzów tutaj usadowionych 4 tylko okazywało bezwzględną organiczną łączność z nerwem słuchowym, podobnie w zestawieniu Bernhardta mamy tylko dwa przypadki rzeczywistych guzów nerwu słuchowego. W ostatnich czasach pojawiła się praca Henschena, który wbrew opinii przytoczonych autorów i jednego z nas uważa guzy zaułka bocznego za guzy wychodzące właśnie najczęściej z nerwu słuchowego. Nie wdając się w krytyczne roztrząsanie tej sprawy na tem miejscu zaznaczamy, że w naszym przypadku ani na powierzchni, ani na przekroju w najbliższym sąsiedztwie otworu słuchowego wewnętrznego, a nawet w tej części, która wciskała się w ten otwór, nie można było wykazać odrębnie biegnących włókien nerwu słuchowo-twarzowego — gubiły się one zupełnie wśród utkania nowotworowego. Jako charakterystyczną cechą dla guzów nerwu słuchowego tak odosobnionych (*solitarius*) jak i w ogólnej neurofibromatozie, podają, a zwłaszcza Henschen, wciskanie się ich do otworu słuchowego — to wciskanie prawie na 1 cm. stwierdziliśmy w naszym przypadku. Stosunek guza do otoczenia, szczególnie do mózgu, również przemawia za tem, że miejscem jego wyjścia były wspomniane nerwy. Zmiany znalezione makroskopowo w stykających się z guzem częściach mózgu są natury uciskowej lub następstwem zabiegu operacyjnego, jak np. częściowe wypaczenie mózdzku.

Chodziłoby o rozstrzygnięcie pytania, który nerw — twarzowy, czy słuchowy stanowił miejsce wyjścia i rozwoju guza. Według Virchowa najczęstszą siedzibą guzów wśród nerwów mózgowych jest nerw słuchowy — trudno jednak, zdaniem jego, odróżnić, czy guz wychodzi z nerwu twarzowego, czy słuchowego; przekonać możemy się tylko wówczas, gdy jeden od drugiego da się oddzielić, a wówczas możemy się przekonać, że wychodzi z nerwu słuchowego. Niestety podobne rozdzielenie byłoby możliwe tylko w przypadkach nie bardzo rozrosłego guza — a w naszym przypadku niema o tem mowy. Tu nerwy gubiły się wśród masy nowotworowej. Zaznaczyć wreszcie należy, że pierwotne guzy nerwu słuchowego występują najczęściej po stronie lewej, dość przytoczyć przypadki ostatnich lat dziesięciu (Lépine, Sorgo, Alexander i v. Frankl-Hochwart, Saenger, Rose, Henschen i inni).

Guz nerwu pośrodkowego. Guz ten różni się od wszystkich innych przedewszystkiem zawartością komórek nerwowych, które znajdują się tu w niesłychanej ilości. Mimo że, nie mogąc zastosować metody Fajerstajna-Bielschowsky'ego, nie wiemy, czy w komórkach tych znajdują się włó-

kienka, sądzymy, że przecież tylko za komórki nerwowe można je uważać. Nie istnieje wprost typ komórek, do którego by można komórki te przydzielić z chwilą, gdy się im odmówi charakteru nerwowego; z drugiej strony, posiadają one po za włóknikami wszystkie swoiste cechy: tygroid, jądro z jąderkiem, wypustki, a nawet siateczkę Golgiego. Jako właściwości wyróżniające je, może tylko pod względem zróżnicowania, należy podnieść: ziarnistości duże przeważają nad tygroidem, wypustki komórkowe są krótkie, w soku jądrowym jest nieco mniej ziarenek chromatyny, jąderko jest w preparatach hematunowych nieco blade. Różnice te nie mają jednak zasadniczego znaczenia, bo przecież znamy dobrze bardzo typowe i duże komórki nerwowe w narządzie osrodkowym, nie mające wykształconych ciałek Nissla, posiadające krótkie wypustki i bardzo jasne jądro. Pozostawałaby chyba jedna tylko ważniejsza różnica: blade w Giesonowych preparatach jąderka, a i tej różnicy nie osmielilibyśmy przypisać większego znaczenia. Jako cechę charakterystyczną, którą komórki nerwowe omawianego guza zawdzięczają miejscowym warunkom, należy podnieść obecność torebek łącznotkankowych, w których one się mieszczą i które poszczególne komórki rozgradzają od siebie.

Z powodów wyżej wyszczególnionych uważamy komórki w guzie tym za odpowiadające komórkom nerwowym, przypuszczamy przytem, że pewne szczegóły morfologiczne, jak zachowanie się jąderka i soku jądrowego, wskazują może, że komórki te nie odpowiadają komórkom nerwowym, będącym na szczycie i w całej pełni typowego rozwoju. Co do tego możnaby się spierać, tem więcej, że nie zostały przeprowadzone barwienia impregncyjne. Wielka ilość komórek tych, stłaczanie się ich w zbite gromady, postaci wielojądrowe, wszystko to wskazuje na energiczne bujanie tych komórek. Skąd się to bujanie wytwarza, czy z tworów niezróżnicowanych, czy z komórek nerwowych, które mogły być przedtem, w założeniu ustroju, tam już istnieć, czy wogóle mamy do czynienia nie z nowotworzeniem, a z potwornością rozwojową, polegającą na wydzielaniu się nieprawidłowem w nerwie obwodowem zbiorowiska komórek nerwowych, powstrzymanego w pewnej fazie rozrostu? Ogólne wrażenie, jakie się otrzymuje przy badaniu całości przypadku, przemawia za tem, że mamy do czynienia z nowotworzeniem, przyczem zachodzi jedna z możliwości wytwórczych komórki neurocytalnej. Komórka ta obok tkanki gębowatej, podobnej do tkanki łącznej, tworzy drogą bujania komórki nerwowe, które podobnie jak tamte, układają się w pasma, a dla komórek tych wytwarzają zarazem pochewkę, w której mieszczą się one, podobnie jak włókna nerwowe w torebce Schwanna. Za wielostronnie ujawniającą się zdolnością rozrodczą komórki neurocytalnej przemawia w na-

szym przypadku obecność tworów podobnych do wyściółkowych. Można wprawdzie przekonać się, że nie jest to typowa wyściółka, bo nie daje ona znanych gniazd w pobliżu kanałów, a przeważnie komórki jej bywają zbyt wydłużone, wreszcie nie układają się zawsze promienisto do osi kanału i widoczne jest ich powstanie z podługowatych jąder; z drugiej strony jednak tworzenie się tych kanałów dochodzi do postaci niemal idealnie odpowiadających kanałom z przecinkowatym nabłonkiem. Możliwym więc jest, że ta zdolność strukturalna zależy od tego, że właśnie komórki te pochodzą od komórki neurocytalnej, posiadającej wszelkie możliwe zdolności wytwórcze: wzrostu w komórki nerwowe, w komórki gleju, osłonki Schwanna, wyściółki i nabłonka spłotów naczyniowych. Że zaś przy nowotworzeniu patologicznym z komórki neurocytalnej wogóle powstają twory niezupełnie typowe, tem tłumaczylibyśmy sobie nietypowość napotkanych przewodów wyściółkowych, które też dlatego nazywamy podobnymi do wyściółki (wyściółkowatymi, ependymopodobnymi).

Przechodząc do sklasyfikowania tego guza n. pośrodkowego uważamy go oczywiście za nerwiaka analogicznego do reszty opisanych nerwiaków nerwów obwodowych. Uwzględniając nadto zawartość w nim tkanki glejopodobnej i komórek nerwowych określamy go jako neuroglioganglioma. Jako ganglioma (według terminologii Verocaya neurinoma gangliosum) jest ten guz jedynym w tym rodzaju w całej kasystyce choroby Recklinghausena. Ponieważ guz ten zawiera z jednej strony postaci dojrzałe, typowe komórki nerwowe, z drugiej strony i nie-dojrzałe postaci, nietypowy i nie barwiący się swoiście glej i tkankę nerwowo-włóknistą, „nerwiakową“, nietypową, tem samem guz ten zajmuje pośrednie miejsce między dojrzałymi, lepiej mówiąc dojrzewającymi, i niedojrzałym i nerwiakami systematyki Picka—Bielschowsky'ego. To samo stanowisko trzeba oczywiście przyznać całości obrazu chorobowego, jaki w naszym przypadku przedstawiał proces toczący się w nerwach obwodowych.

Guzy w żołądku. Pojawienie się nerwiako-włókników w ścianie żołądka i przewodu pokarmowego należy do zjawisk rzadkich. Już w r. 1860 wspomina Sangalli, według Askenazego, o przypadku, w którym przy obecności licznych włókników skóry znalazł drobne guzki na powierzchni żołądka. Wegner przy licznych włókniakonerwiakach w tkance podskórnej, nerwach obwodowych i w nerwie współczulnym znalazł guzki na gałązkach nerwu współczulnego żołądka.

Riesefeld, Gerhardt i Ziegler w przypadku, gdzie były liczne zgrubienia i guzki nerwów mózgowych, obwodowych i n. współczulnego, spłotów trzewiowych, stwierdzili guzki w jelitach. Siemens przy licznych guzkach skóry na tułowiu

i kończynach znalazł guzki w błonie podśluzowej. *Recklinghausen* w pierwszym przypadku, opisanym w swojej monografii o włókniako-nerwiakach, obok licznych guzków skóry i nerwów obwodowych znalazł w mięśniówce i błonie surowiczej przedniej ściany żołądka liczne prosówkowe i większe guzki, zbudowane z tkanki obfitującej we wrzecionowate komórki, a nadto wśród tej tkanki włókniakowej zauważył duże wieloboczne z jednym jądrem i ziarnistą pierwoszczą. Komórki te leżały w gromadkach, każda jednak była wyosobniona. Komórki te uważa *Recklinghausen* za zanikające komórki zwojowe. Nigdzie jednak nie mógł wykazać ściślejszego stosunku tych guzów do nerwów. Największe guzy usadowione w jelicie czczym, z których jeden dochodził wielkości orzecha włoskiego, składały się z bardzo obfitych wrzecionowatych komórek z owalnymi jądrami i ziarnistą pierwoszczą, w środku zaś z krwawym zabarwieniem, jakby rozpadem.

*Kohtz* opisuje przypadek, w którym również prócz licznych guzków skóry, wychodzących z drobnych gałązek nerwowych, znalazł guzki w ścianie żołądka i dwunastnicy. W dwunastnicy guz ciemnoczerwony usadowiony był na przejściu ramienia górnego poprzecznego w ramię zstępujące i zrosnięty był z więzadłem żołądkowo-kiszczowym (*lig. gastro-colicum*). Nadto znajdowały się liczne guzki drobne i białawe w ścianie jelita, mianowicie między podłużną a poprzeczną warstwą mięśniówki. W żołądku znajdowały się liczne guzki a usadowione były w części wpustowej i na tylnej jego ścianie. Co do utkania, to duży guz czerwony miał budowę mięsaka krwotocznego, w innych utkanie wytworzone było z licznych komórek wrzecionowatych. Typowych komórek zwojowych autor nie znalazł, jedynie stwierdził obecność jednostajnych, szklistych tworów, które kształtem swym przypominały komórki zwojowe. Guzki uważa autor za włókniako-nerwiaki, względnie włókniako-mięsaki. W przypadku *Westphalena* z licznymi włókniakami skóry, nerwów obwodowych i współczulnych a także zwojów nerwowych, znajdował się w żołądku między błoną śluzową a surowiczą guzek wielkości fasoli, który jednak, zdaniem autora, był mięśniakiem gładko-komórkowym (*leiomyoma*). Mianowicie autor miał zauważyć przejście mięśniówki we wspomniany guzek i dlatego uważa go za mięśniaka, mimo że w niego wchodziły włókna nerwowe a nadto znajdowały się wśród jego utkania komórki zwojowe.

*Askanazy*, który bliżej zajął się włókniako-nerwiakami przewodu pokarmowego, znalazł u kobiety 42 letniej, zmarłej z powodu róży, 15 guzków okrągłych usadowionych na otrzewnej dwunastnicy i jelita czczego; jedno z nich miało szeroką

podstawę, przyczem inne zwieszały się polipowato do jamy brzusznej. W jelitach usadowione były naprzeciw kreski.

Błona śluzowa nad nimi była zupełnie dobrze przesuwalna i wypukłona. Jeden z większych guzków ( $2 \times 4$  ctm.) uległ w środku krwawemu rozmiękczeniu. Guzki mniejsze usadowione były między warstwą podłużną a poprzeczną mięśniówki. Guzki zbudowane były z tkanki łącznej obficie komórkowej, miejscami o charakterze włókniakomięsa, względnie mięsa wrzecionowatokomórkowego. Włókien nerwowych nie znaleziono, natomiast w sąsiedztwie guzków a także w samych guzkach między pasmami łączno-tkankowymi spotkano pojedyncze lub w grupki ułożone komórki zwojowe, zawsze jednojądrzaste, niektóre z nich bez jąder, prawdopodobnie wskutek bocznego przekroju komórki. Guzki te uważa A s k a n a z y za nerwiaki, względnie włókniakonerwiaki przewodu pokarmowego, a to na podstawie charakterystycznego ułożenia międzymięśniowego guzków, obecności w niektórych z nich komórek zwojowych, dalej ze względu na charakterystyczne ugrupowanie i kształt pęczków włókien, które uważa za włókna Remakowskie. Tkanka guzów barwiła się Giesonem na żółto.

Z tego przeglądu dostępnego nam piśmiennictwa widzimy, że pojawianie się włókniakonerwiaków żołądka lub jelit ma miejsce najczęściej w przypadkach mnogich włókniaków skóry, lub nerwiako-włókniaków nerwów obwodowych i współczulnego. Rzadkością jest pojawienie się ich tylko w żołądku, względnie w przewodzie pokarmowym. Prawie zawsze występują w liczbie kilku lub kilkunastu i usadawiają się między warstwami mięśniówki; w jelitach zwykle naprzeciw kreski. Wielkość ich jest różna, jedne z nich są widoczne dopiero pod mikroskopem, inne mogą być wielkości prosa a nawet dochodzić do wielkości orzecha laskowego. Okrągłe, ostro odgraniczone od otoczenia tworzą guzki białawo szare. Składają się z pęczków włókienek, barwiących się Giesonem blado-żółtawo, a ze względu na ich kształt i ugrupowanie włókienka te są, według A s k a n a z e g o, włóknami nerwowymi Remakowskimi. Obecność wśród ich utkania komórek zwojowych należy do zwykłych objawów. W przeważnej części przypadków guzki te na pierwszy rzut oka wyglądają na mięśniaki gładkokomórkowe, a jeżeli dodamy, o czym już wyżej wspomnieliśmy, że barwią się Giesonem bladożółtawo, mogą prowadzić do błędnego rozpoznania. Możliwym też jest, że pewna ilość nerwiaków żołądka uważaną jest z powyższych powodów za mięśniaki.

W naszym przypadku mamy do czynienia z kilkunastu guzkami usadowionymi wśród pęczków mięśniówki żołądka. Największy dochodzi wielkości groszku okrągłego, inne przeważnie widoczne są dopiero pod mikroskopem. W guzku największym

szym, którego obficie włókienkowokomórkowe utkanie barwi się bladożółto Giesonem, mamy w obwodowych częściach utkanie, odpowiadające budowie najdrobniejszych guzków, a które, zdaniem naszym, należy uważać za nerwiaki. Ze względu na znaczną ilość komórek możemy już mówić w guzku największym o utkaniu mięsakovem. Niewątpliwie guzek ten w początkowym okresie swego rozwoju miał utkanie takie, jak guzki małe — świadczą o tem jego obwodowe części. Owe szkliste, a raczej jednostajne owalne twory, znalezione wśród obwodowej jego tkanki, możnaby uważać za twory znalezione również przez Recklinghausena i Kötza, a także do pewnego stopnia przez Askana zego, t. j. za zmienione, może ulegające już procesowi wstecznemu komórki zwojowe, i to najprawdopodobniej zanikowi wywołanemu przez mięsakovate bujanie w ich otoczeniu.

Guzki małe, jak już zaznaczyliśmy wyżej w opisie, różnią się swem utkaniem od największego. Zasadniczo mają budowę podobną do utkania guzków względnie ognisk nerwów rdzeniowych i obwodowych. Jako punkt ich wyjścia należy uważać włókna nerwowe zwojów Auerbacha (*plexus myentericus*), a za tem przemawia nie tylko obecność pęczków włókien w najbliższym sąsiedztwie guzków, lecz także charakterystyczny kształt niektórych, odpowiadający znacznie nowotworowo zgrubiałej gałęzce nerwowej ściany żołądka. Tak więc guzki żołądka w naszym przypadku uważamy za nerwiaki, wyszłe ze splotu Auerbacha, z których największy, zawierający prawdopodobnie komórki zwojowe zanikające, przeszedł w utkanie mięsakowe.

Zestawienie i oznaczenie zmian w układzie nerwowym obwodowym. W przypadku naszym mamy zatem do czynienia z również rozległym zajęciem nowotworowym układu nerwowego obwodowego, i to nerwów mózgowych i rdzeniowych, a także po części układu współczulnego (guzki żołądka.) W każdym niemal odcinku badanych pni nerwowych stwierdzamy bujanie nowotworowe, przedstawiające różne okresy rozwojowe nerwiaków.

Nowotworzenie polega w pierwszym rzędzie na bujaniu komórek Schwanna, bądź to wzdłuż poszczególnych włókien, bądź też wzdłuż grup tychże i te też komórki są głównym składnikiem guzów, usadowionych w nerwach. Z tego też stanowiska ostatnie prace oceniają i oznaczają omawianą sprawę.

Ostatnie badania, niezależnie od sprawy pochodzenia komórek Schwanna, stwierdzają, że guzów nie można uważać za twór łącznotkankowy, że tkanka ich stanowczo nie odpowiada tkance łącznej. W pięknej pracy powiada Verocay „ich sehe in den Geschwülsten ein eigenartiges Gewebe, welches durch die Bildung eigentüm-

dlicher, kernhaltiger Bänder und blasser, feiner, bündelförmig angeordneter Fibrillen sich von jedem Bindegewebe unterscheidet, und vielfach an nervöses und gliöses Gewebe erinnert, welches ich aber weder mit typischem Nervenfasergewebe, noch Gliagewebe zu identifizieren vermag“. Ze zdaniem tem musimy najzupełniej się zgodzić. Budowa guzów w naszym przypadku w wysokim stopniu podobna jest do opisanej przez Verocay'a, z tą różnicą, że w naszym materiale zmiany przeważnie przedstawiają znacznie wcześniejsze okresy, zwłaszcza w większych pniach nerwowych, i pod tym względem idą one równolegle ze zmianami w mózgu, które również przedstawiają wczesne okresy stwardnienia guzowatego. Zróżnicowanie macierzystych komórek (embryonalne neurocyty) w guzach nerwów mózgowych i rdzeniowych naszego przypadku, ogółem biorąc, nie postąpiło daleko. Załedwie w jednym guzie nerwu słuchowo-twarzowego spotykamy już wytworzone komórki zwojowe w pewnych jego częściach, co do których pochodzenia i związku ze sprawą nowotworową mamy wspomniane już wyżej wątpliwości. W guzku nerwu pośrodkowego znajdujemy komórki niewątpliwie nerwowe, których zupełne zróżnicowanie nie zawsze jest już może skończone. Guzy nerwu pośrodkowego moglibyśmy w myśl wywodów Picka i Bielschowsky'ego uważać za nerwiak, zbliżający się do stopnia zupełnego dojrzenia. We wszystkich innych guzach różniczkowanie owych macierzystych komórek nie postąpiło tak daleko, dając nam niegotową tkankę włókienkową lub glejakową. Wszystkie więc inne guzy i ogniska uważamy za nerwiaki niedojrzałe. Ostatnie zdanie musimy również zastosować do guzków żołądka, tem więcej, że właśnie w guzach nerwu współczulnego spotykamy przedewszystkiem komórki zwojowe, których co najwyżej niepewny ślad zauważyliśmy w obwodzie największego guzka.

W guzach naszego przypadku stwierdziliśmy interesujące zachowanie się włókien osiowych—objawy ich produkcji i zwyrodnienia.

Sprawa nowotworzenia włókien osiowych oparła się dziś, jak wiadomo, na dwóch zapatrywaniach: na teorii neuronów oraz na teorii łańcuchów komórkowych. Nie wchodząc w nie bliżej musimy zaznaczyć na podstawie naszego materiału i bogactwa odpowiednich obrazów histologicznych, że w guzach naszych stwierdzamy bardzo wybitne objawy odnowy włókien osiowych z włókien już istniejących. Jeżeli jednak w guzach większych objawy tej odnowy załedwie są zaznaczone, a ilość włókienek zmniejsza się wybitnie, to przyczyny tego szukać należy w równoczesnym procesie wstecz-



nym tychże włókien i wskutek tego w ich zniszczeniu, potęgującym się w miarę wzrostu odnośnego guza, a jeszcze więcej, gdy guz dany przechodzi w „zwyrodnienie” mięsakowe. Fakt znikania owych włókien w nerwiakach, dochodzących większych rozmiarów, ma niewątpliwie poważne znaczenie w niewłaściwym oznaczaniu niejednych guzów, zwłaszcza usadowionych w jamie czaszki, określanych jako włókniaki lub też włókniako-mięsaki i tym podobne utkania.

Wyniki więc badania nerwów i żołądka w naszym przypadku dadzą się sprowadzić do zdań następujących:

1) Mnogie i rozległe zajęcie nerwów mózgowych, rdzeniowych, obwodowych nerwiakami, znajdującymi się w różnych okresach rozwoju, przeważnie jednak w okresach wczesnych.

2) Nerwiaki zbudowane są ze swoistej tkanki nerwowej (*neurogenes Gewebe*, Verocay), która gdzieś przedstawi się jako tkanka glejowata, w niektórych zaś guzach przybiera charakter mięsakowy.

3) Nerwiaki te są w ogólności niedojrzałymi, z wyjątkiem guza zawierającego komórki nerwowe, które należy uważać już za niemal najdalej zróżniczkowane embryonalne neurocyty. Guz ten nerwu pośrodkowego stoi na pograniczu między nerwiakami dojrzałymi i niedojrzałymi, bezwątpienia jednak zbliża się więcej do pierwszych.

4) W guzach spotykamy się równocześnie z odnową włókien osiowych pod postacią odszczepień włókien, podziału dichotomicznego, spiral i t. p., i procesem wstecznym, prowadzącym do rozpadu i znikania tychże włókien i to w miarę powiększania się guza.

5) Na ogół biorąc, zmiany znalezione w nerwach wskazują, że proces, acz rozległy, nie znajduje się jednak w okresie daleko posuniętym.

#### Uwagi patogenetyczne.

Wspólną genezę tych wszystkich różnorodnych tworów: ognisk z nietypowymi komórkami, stwardnień i nowotworów nerwowo-przybłonkowych w układzie osrodkowym, guzów ze swoistą tkanką o wyglądzie czasem tkanki glejowej, czasem składających się z komórek nerwowych, trzeba upatrywać w komórce, której rozwój może doprowadzić do komórki przybłonkowej nerwowej, glejowej, wreszcie do komórki Schwanna; komórką tą jest komórka neuroepitelialna w tej fazie swego rozwoju, kiedy nie wyprodukowała jeszcze ani spongio—ani neuroblastów, ani

komórek macierzystych dla komórek Schwanna. Musimy sobie wyobrazić, że jakieś zaburzenie dotknęło pewien obszar układu nerwowego przed wspomnianem wyróżniczkowaniem komórki nerwowo-przybłonkowej; przy dalszem wzroście narządu, komórki te nie przechodząc już więcej dalszych naturalnych faz różnicowania przy ciąglem mnożeniu zmieszały się dokładnie z resztą normalnych, powoli wyróżniających się komórek, i wśród wzrostu narządu dostały się do wszystkich jego części, więc znalazły się ostatecznie wszędzie w układzie nerwowym ośrodkowym, obwodowym, i współczulnym, czekając tutaj, aż przyczyny powodujące wogóle rozwój nowotworów, pobudzą je do bujania. Tłumaczenie to, jakkolwiek wyjaśnia bezsprzecznie wszystkie zagadkowe problemy naszego przypadku, mianowicie skąd w nerwie obwodowym biorą się liczne komórki nerwowe, w splocie naczyniowym nerwiak, jak mogą z ogniska komórek atypowych powstawać komórki glejowe, nerwowe i t. d., pozostawia jednak wiele zjawisk nierozjaśnionemi. Przedewszystkiem nie wytłumaczonem zostanie, dlaczego ta sama neurocytalna komórka w schorzeniach nas interesujących produkuje w układzie nerwowym ośrodkowym tylko komórki atypowe, wyjątkowo zaś tworzy utkanie przybłonkowe, a z reguły prawie nie tworzy nerwów obwodowych, a z drugiej strony, czemu ona w nerwach obwodowych buja przeważnie w twory o wyglądzie włókniaków, wyjątkowo tylko wytwarzając komórki nerwowe i wytwarzając również wyjątkowo tkankę co najwięcej glejopodobną t. j. nietypową tkankę glejową. Te wątpliwości wyjaśnią może późniejsze badania; my tylko przypuszczać możemy, że kierunek bujania we wszystkie „potencje“ wyposażonej komórki neurocytalnej zależy widocznie od miejsca, w którym się chwilowo komórka neurocytalna znajduje. Narząd, do którego zespołu strukturalnego należy komórka neurocytalna, wytyka może kierunek morfologiczny jej bujania, w nerwach więc obwodowych bując będzie ona w ten sposób, że utworzy przeważnie narządy, wychodzące z osłonki Schwanna, w układzie zaś ośrodkowym utworzy pierwociny nerwowe i glejowe, względnie formy „zboczne“ i pośrednie.

Z tego poglądu patogenetycznego wynika pokrewność tak ścisła, że niemal dochodząca do identyczności elementu zasadniczego, rozrodczego dla obu spraw, t. j. stwardnienia guzowatego i włókniakonerwiaków, z tem jednak zastrzeżeniem, że komórki blastomatyczne stwardnienia guzowatego mogą się również wytwarzać z komórek-macierzy, spongio—i neuroblastów w okresie po wydzieleniu się materiału na listewkę nerwową. W tych wypadkach nie będzie powikłania neurofibromatozą, a możliwość roztwórcza komórek będzie uszczuploną o tyle, że nie będą w stanie wytwarzać narządów, któreśmy się nauczyli wywodzić od neurogliocytów H e l d a, a więc komórek macierzystych dla komórek Schwanna.

Ponieważ jednak komórki neurocytalne w obrębie narządu nerwowego zwykły produkować tylko twory komórkowo-nerwowe i glejowe, różnica ta zasadnicza w rezultacie praktycznie nie będzie występować. Ze pogląd apriorystyczny patogenetycznego pokrewieństwa obu schorzeń jest słuszny, dowodzi istnienie przypadków powikłanych obiema chorobami, a swoistość ta najdoskonalszy wyraz znajduje z dotychczas opisanych w przypadku przez nas zbadanym.

Na pokrewieństwo genetyczne obu postaci zwrócili uwagę niedawno Pick i Bielschowsky. My idziemy dalej, przyjmując zasadnicze podobieństwo z różnym umiejscowieniem tylko, przyjmując dalej, że to różne umiejscowienie warunkuje też ostateczny odmienny wygląd tworów, wyszłych z tego samego źródła, z komórki neurocytalnej. Rozumujemy w ten sposób, że neurofibromatosis i stwardnienie guzowate są jedną i tą samą jednostką chorobową, ze względu na źródło, czas powstania i zaburzenie rodzaju komórek, z których późniejszego blastomatycznego bujania powstają. Różnice między nimi są tylko zewnętrzne, topograficznego rozmieszczenia, w dalszym ciągu umiejscowienie przemiana przebieg i ostateczny wygląd wybujałych tworów; to zaś, że może raz przyjdzie do wytworzenia się tylko stwardnienia guzowatego, a innym razem tylko do neurofibromatozy, zależy prawdopodobnie od przyczyn podrzędnej natury, nieraz może wprost zewnętrznych.

Zastanawiając się nad klasyfikacją obu spraw, których blastomatyczny charakter uznajemy, wśród guzów tkanki nerwowej, napotykaemy na trudności, pozwalające na umieszczenie tych spraw w grupie guzów tkanki nerwowej jedynie przy poczynieniu pewnych zastrzeżeń. Jednolite pojmowanie obu schorzeń, jako jednostki chorobowej, ani ułatwia ani utrudnia próbę włączenia ich do klasyfikacji guzów tkanki nerwowej według Picka i Bielschowsky'ego. Ponieważ w obu obrazach anatomicznych spotykamy wytwarzanie komórek nerwowych, glejowych i tkanki nerwowej obwodowej, przeto zaliczyłyby należało obie sprawy do nerwiaków dojrzałych. Z drugiej strony, musimy podnieść małą tendencję dojrzwania, przewagę tworów częściowo lub niezupełnie dojrzałych, obecność guzów o embrjonalnym utkaniu, pojawianie się dążności złośliwych, a jako szczegól dominujący zбочenie z drogi dojrzwania. Zdaje się nam, że wielopostaciowość guzowatego wyradzania się, t. j. że jedne guzy mają cechy nerwiaków dojrzałych, inne zaś są niedojrzałe, że między jednymi a drugimi jest cała skala subtelných odcieni i dokładnych przejść, że to, co klasyfikację czyni, i to nie zawsze, możliwą tylko dla poszczególnych guzów tak w układzie ośrodkowym, jak i obwodowym, że to właśnie jest charakterystyczną

cechą tej swoistej jednostki chorobowej składającej się ze stwardnienia ogniskowego i neurofibromatozy. Jako dalszą cechę charakterystyczną podnieśliśmy wogóle małą, dla różnych guzów zmienną, wreszcie łatwo wyczerpującą się skłonność rozrostu guzowatego, tę właściwość, którą Neurath dla stwardnienia guzowatego określa trafnie jako „Anklänge an einen tumorbildenden Process“.

Verocay, powołując się na występowanie glejaków w układzie nerwowym ośrodkowym w przypadkach pewnych włókniakonerwiaków i wywodząc te zmiany z rozwojowego zaburzenia, które dotknęło neurogliocyty, uważa te przypadki za schorzenie systemowe, wynikiem z wrodzonej skłonności.

Przykładem takiego systemowego schorzenia *par excellence* jest nasz przypadek, który dopiero teorii Verocaya, trochę hypotetycznej, dostarcza pełnego dowodu. Zarówno neurofibromatoza jest schorzeniem systemowym, tak również i stwardnienie guzowate, a przedewszystkiem przypadki, w które wchodzi oba te obrazy anatomicopatologiczne.

Aby dać wyraz temu, że tkanka tworząca różne guzy nerwów w neurofibromatozie jest z pozoru tylko tkanką łączną, w rzeczywistości zupełnie swoistą tkanką nerwowego pochodzenia, zaproponował Verocay bardzo trafne określenie dla guzów: *neurinoma*. W tym wyrazie — pojęciu mieści się bardzo dosadne ujęcie istoty sprawy anatomicznej i ujętą jest zarazem jej wielopostaciowość kameleonowa odnośnie do guzów z poszczególna wziętych. Zależnie od charakteru poszczególnych guzów, można je bliżej określać jako *neurinoma sarcomatodes*, *fibroneurinoma gangliosum* i t. d. Z wielu powodów ten termin zalecałby się także dla określenia guzów narządu nerwowego ośrodkowego w stwardnieniu guzowatym. Przedewszystkiem dlatego, że guzy te przedstawiają trudności klasyfikacyjne; glejakami nie są, raczej glejomatozą, a często wyłącznie polegają na obecności atypowych komórek, jak np. w naszym przypadku. Komórki te często, jeśli nie zawsze, nie wiemy, gdzie przydzielić, do nerwowych, czy do glejowych. Określenie ich zaś ogólne, jako komórek pochodzenia i charakteru „nerwowego“ (nie zwojowych!) nie przesądza niczego, to zaś właśnie jest zawarte w określeniu *neurinoma*, przyczem dodatek „inoma“ wskazuje na produkcję z nich włókien, która, jak wiemy, nie rzadko bywa skąpa, zawsze jednak istnieje. Zwykle więc guzy w stwardnieniu guzowatym określilibyśmy jako *neurinoma fibrogliosum* lub *fibroglioneurinoma*, produkcję komórek nerwowych w guzach oddawałaby nazwa *neurinoma gangliosum*; nazwę *neuroepithelioma* zmienilibyśmy na *neurinoma epitheliale* i t. d.

Takie celowe, i istotę rzeczy oddające terminy wyplenifyby nazwę dotychczasową stwardnienia guzowatego, która ledwie oddaje zewnętrzny wygląd rozwiniętej sprawy anatomicznej, a i tu nawet jest niewłaściwą, bo w tak zwanem stwardnieniu guzowatem i guzów, i wogóle stwardnienia może nie być. Korzyść tej nomenklatury wynika między innymi z tego, że wskazuje ona na patogenetyczne pokrewieństwo procesów dotąd pojmovanych jako zgoła różne. Proponowalibyśmy dla dobitniejszego wyrażenia tej myśli nomenklaturę następującą: neurofibromatosis = neurinomatosis, neurofibromatosis peripherica = neurinomatosis peripherica, neurofibromatosis centralis (jeśli jest wogóle celowe wyłączenie jej jako osobnej grupy) neurinomatosis nervorum cerebri, sclerosis tuberosa = neurinomatosis centralis, sclerosis tuberosa et neurofibromatosis = neurinomatosis universalis.

## PIŚMIENICTWO.

Adrian. Über Neurofibromatose und ihre Komplikationen. Bruns. Beitr. zur klin. Chir. T. 31, 901.

— Die multiple Neurofibromatose. Zblt. f. die Grenzgeb. d. Med. u. Chir. T. VI, 1903 (Lit.).

Askanaazy. Über multiple Neurofibrome in der Wand des Magendarmkanals. Arbeiten auf dem Gebiete der path. Anat. und Bakt. aus dem pathol. anat. Institut. zu Tübingen. v. Baumgarten, Braunschweig, 1894 — 1899.

Bàbonneix. Un cas de sclérose tubéreuse. L'Encéphale T. 6, 1911. Str. 314.

Benda. Ein Fall von Ganglioneurom des Nervus vagus. Verh. d. deutsch. pathol. Gesellsch. Berlin Str. 266.

Bielschowsky. Über das Verhalten der Achsencylinder in Geschwülsten des Nervensystems und Kompressionsgebieten des Rückenmarkes. Journ. f. Psych. und Neurol. T. VI. 1906.

Bonfigli R. Über tuberöse Sklerose. Monatschr. f. Psych. u. Neurol. T. 27, 1910. Str. 395.

Cestan. La neurofibromatose. Revue neurol. T. XI. 1903.

Courvoisier. Die Neurome. Basel 1886.

Durante. Les transformations morphologiques du tube nerveux. Revue neurol. Nr 18, 1906.

— Tumeurs primitifs des nerfs. Manuel d'histologie pathol. III. edit. 1907 (Lit.).

Fischer Walter. Die Nerventumoren bei der tuberösen Hirn-sklerose. Ziegl. Beitr. T. 50. 1911. Str. 235.

- Francini. Neuromi, Estrato dal N-r 8—10, 1908 degli Atti della C. — Akad. dei Fisciocritici in Siena, Siena 1909. (Lit).
- Geitlin. Zur Kenntnis der tuberösen Sklerose. Arb. aus. d. path. Institut. der Univ. Helsingfors. T. I. 1905.
- Genersich. Multiple Neurome. Virch. Arch. T. 49. 1870.
- Grall. Contribution à l'Histologie patholog. d. tumeurs primitifs des nerfs, Thèse de Lyon 1897.
- Hagenbosch. Über ein Ganglioneurom der Kniegelenksgegend. D. Zeitschr. f. Chir. T. 99.
- Harbitz. Multiple Neurofibromatosis (von Recklinghausens disease). The arch. of intern. medic. Vol. 3. Chicago 1909. Ref. C f. all. Path. und path. Anat. T. 20. 1909.
- Hartmann. Die Klinik der sog. Tumoren des N. acusticus. Zeitschr. f. Heilkunde T. 23. 1902.
- Heid. Über den Bau der Neuroglia und über die Wand der Lymphgefäße der Haut und Schleimhaut, Leipzig 1903.
- Heller. Multiple Neurome. Virch. Arch. T. 44. 1868.
- Henneberg u. Koch. Über zentrale Neurofibromatose und die Geschwülste des Kleinhirnbrückenwinkels. Arch. f. Psych. T. XXIII. 1903.
- Henschen F. Über Geschwülste der hinteren Schädelgrube insbesondere des Kleinhirnbrückenwinkels. Jena 1910.
- Hornowski i Rudzki. Stwardnienie guzowate mózgu. Rocznik lek. T. I. 1909 i L'Encéphale 1909. (piśm. o stwardnieniu guzowatym).
- Hulst. Beitrag zur Kenntnis der Fibrosarcomatose des Nervensystems. Virch. Arch. T. 177. 1904.
- Kaulbach. Ein Fall von Neurofibromatose des peripheren Nervensystems kombiniert mit Fibromen der Nervenwurzeln, Gliomen des Rückenmarkes und Sarcomen der Dura. Inaug. Diss. Marburg 1906.
- Key Axel. Neuroglioma verum periphericum, Hygiea. Ref. Virchow—Hirsch. Jahresber. 1880.
- Kirpniczek. Ein Fall von tuberöser Sklerose u. gleichzeitigen multiplen Nervengeschwülste. Virch. Arch. T. 202. 1910.
- Klarfeld Bogusław. Guzy kąta mózdkowo-mostowego i nerwu słuchowego. Tyg. lek. lwow. 1912. Wyszczególnione piśmiennictwo, dotyczące kliniki guzów zaułka mózdkowo-mostkowego.
- Klebs. Die allgem. Pathologie T. II. 1889.
- Kohtz. Ein Fall von multiplen Fibromen der Haut. Inaug. Diss. Königsberg 1893.
- Lhermitte et Gucione. Deux cas de gliofibrome du nerf acoustique avec métastases secondaires dans le système nerveux central. Revue neurol. N-r 5. 1910.
- Maas O. Beitrag zur Kenntnis der Recklinghausenschen Krankheit. Monatschr. f. Psych. u. Neurol. T. 28. 1910. Str. 167.
- Marinesco et Minea. Nouvelles contributions à l'étude de la régénérescence des fibres du système nerveux central. Journ. f. Psych. u. Neurol. T. XVII, 1910.

Nageotte. Régénération collatérale de fibres nerveuses terminées par des massues de croissance à l'état pathologique et à l'état normal; lésions tabétiques des racines médullaires. Nouvelle Iconographie de la Salpêtrière 1906.

— Sur la régénération amyelinique des racines postérieures dans le tabes et sur les „massues d'accroissement“ qui terminent les fibres néoformées. Sem. méd. 1906.

Neurath. Die tuberöse (hypertrophische) Hirnsklerose. Lubarsch-Ostertags Ergebnisse T. 12.

— Beitrag zur postinfektiösen Hemiplegie im Kindesalter und zur Anatomie des kindlichen Zentralnervensystems. Obersteiners Arbeiten. Wien 1899.

Obersteiner. Anleitung beim Studium des Baues der nervösen Zentralorgane. V. wyd. Wien u. Leipzig 1911.

Orzechowski. Ein Fall von Missbildung des Lateralrecessus. Ein Beitrag zur Onkologie des Kleinhirnbrückenwinkels. Obersteiners Arbeiten. T. XXIV S. 406.

Perusini G. Über einen Fall von Sklerosis tuberosa hypertrophica. Monatschr. f. Psych. u. Neurol. T. 17. 1905.

Perls. Beschreibung eines wahren Neuroms des Nervus opticus. Arch. f. Ophthalmol. T. 19.

Pick u. Bielschowsky. Über das System der Neurome und Beobachtungen an einem Ganglioneurom (nebst Untersuchungen über die Genese der Nervenfasern in „Neurinomen“) Zeitsch. f. d. ges. Neurologie und Psych. T. VI. 1911. (Wyszczególnione piśmiennictwo dotyczące rodzajów nerwiaków).

Ramony Cajal. Mécanisme de la régénérescence des nerfs et critiques de la théorie de l'auto-régénération des nerfs. Compt. rendus de la Société de Biol. Paris 1906.

V. Recklinghausen. Über die multiplen Fibrome der Haut und ihre Beziehung zu den multiplen Neuromen. Berlin 1882.

Riesenfeld, Gerhardt i Ziegler cyt. Lit. Recklinghausena: Über die multiple Fibrome der Haut. etc. Berlin 1882.

Risel. Über multiple Ganglioneuroepitheliome der Gasserschen Ganglien u. der Hirnnerven. Verh. d. deutsch. pathol. Ges. 13. Tagung Leipzig 1909.

Sangalli. Storia dei Tumori, 1860, cyt. Askanazy.

Schwalbe E. Die Morphologie der Missbildungen des Menschen und der Tiere. III Teil. Die Einzelmissbildungen. Ernst Paul. Missbildungen des Nervensystems. Fischer, Jena, 1909.

Siemens. Beitrag zur Lehre von den multiplen Neuromen. Inaug. Diss. Marburg 1874.

Sorgo. Zur Histologie u. Klinik der Neurofibrome. Virch. Arch. T. 170. 192.

— Zur Klinik der Tumoren des Nervus acusticus. Monatschr. f. Ohrenheilk. N. 7. 1901.

Soyka. Über den Bau und die Stellung der multiplen Neurome. Prag. Vierteljahrschr. f. die prakt. Heilkunde. T. 135. 1877.

Sternberg. Beitrag zur Kenntnis der sog. Geschwülste d. n. acusticus. Zeitschr. für Heilkunde T. 23, 1902.

Takács. Über multiple Neurome Virch. Arch. T. 75. 1879.

Wegner. Sitzber. der med. Gesellsch. 1869. Berl. Klin. Woch. 1869.

Weichselbaum. Ein gangliöses Neurom der Nebenniere. Virch. Arch. T. 85. 1881.

Westphalen. Multiple Fibrome der Haut, der Nerven und Ganglien mit Uebergang in Sarcome. Virch. Arch. T. 114. 1888.

Verocay. Zur Kenntnis der Neurofibrome. Zieglers Beiträge zur pathol. Anat. u. zur allgem. Path. T. 48, Z. 1.

Virchow. Die krankhaften Geschwülste. T. III. S. 295.

Vogt. Zur Diagnostik der tuberösen Sklerose. Zeitschr. f. jugendl. Schwachsinn. T. II. Z. I. 1908.

Zur Pathologie und pathol. Anatomie der verschiedenen Idiotieformen. Tuberöse Sklerose. Monatschr. f. Psych. u. Neurol. T. 24. Z. 2. 1908.

## OBJAŚNIENIA DO TABLIC.

Fig. 1. Skrawek z kory mózdku. A—warstwa ziaren, w której widać znaczne ubytki, B—warstwa komórek Purkinjego, których w tem miejscu zupełnie brak. Od B do C warstwa molekularna wypełniona pomnożonymi komórkami glejowemi, których wypustki układają się do siebie równolegle. Komórki te wybują na miejscu komórek Purkinjego.

Fig. 2. Skrawek z ogniska atypowych komórek kory mózgowej. Barwienie Giesonem, wskutek czego widoczne są tylko atypowe jądra.

Fig. 3. Skrawek z kory mózgowej w miejscu zajętem przez pomnożone naczynia włosowate, w których ścianie jest większa ilość włókien tkanko-łącznowych, a komórki śródbłonkowe są pomnożone. Niektóre naczynia włosowate są zupełnie włókniste, inne zawierają światło. Leitz. Ok. II. Zeiss Obj. C. Barw. hemafun. i eożyną.

Fig. 4. Skrawek z kory mózgowej. Włókniak ze szklisto zmienionymi naczyniami. Leitz. Ok. IV. Zeiss. Obj. AA. Barw. Giesonem.

Fig. 5. Skrawek z większego guzka ogona końskiego. Utkanie pasmowate w różnych przekrojach. Leitz. Oc. II. Zeiss Obj. D. Zmniejsz. o  $\frac{1}{4}$ . Barw. haematox. i eożyną.

Fig. 6. Skrawek z guza nerwu pośrodkowego. Przez środek pola widzenia przebiega podłużnie pasmo, złożone z dobrze widocznych komórek nerwowych. Zresztą pole widzenia zajęte jest przez pasma komórek nerwowych przecięte poprzecznie. W wycinku górnym po stronie prawej widać pasmo, złożone z komórek nerwowych i tkanki podobnej do gleju,



przytem część komórek przedstawia okazy poronione. Leitz. Ok. IV., Zeiss Obj. DD. Zmniejsz. o  $\frac{1}{3}$ . Barw. tioniną.

Fig. 7. Skrawek z guza nerwu pośrodkowego z podobnego miejsca, co w Fig. 6. Niektóre oka siateczki wypełnione są przez twory okrągłe. Całość sprawia wrażenie włókien rdzennych poprzecznie przeciętych. Leitz. Ok. II. Imm.  $\frac{1}{12}$ , tub. 20 mm. Zmniejsz. o  $\frac{1}{3}$ . Barw. Giesonem.

Fig. 8. Skrawek z guza nerwu pośrodkowego z podobnego miejsca, co Fig. 7. Przekrój podłużny, mimo to rzekome włókna rdzenne przedstawiają się jako ciała okrągłe, mogą więc odpowiadać tylko komórkom nerwowym. Gdzieś widać jądro komórek laseczkowatych (nieдалeko środka pola widzenia). Leitz Ok. II. Imm.  $\frac{1}{12}$ , tub. 20 mm. Zmniejsz. o  $\frac{1}{3}$ . Barw. Giesonem.

Fig. 9. Skrawek ze ściany żołądka (przekrój pionowy do bł. śluzowej) w miejscu usadowienia się guzków. G—guzki, Ś—błona śluzowa, P—bł. podśluzowa, M—mięśniówka. Mikrofotogr. Reich. Ok. IV. Zeiss Obj. A<sup>2</sup>. Zmniejsz. o  $\frac{1}{3}$ . Barw. haematox. i eozyną.

Fig. 10. Skrawek z nerwu kulszowego. Przekrój poprzeczny. C—zgrubiała otoczka pęczka włókien nerwowych, B—drobniutki guzek, wśród którego widać rozrzucone ciemniejsze miejsca, odpowiadające dośrodkowo względem włókna osiowego wybujałym komórkom Schwanna, A—przekroje poprzeczne pęczków włókien nerwowych, wśród których rozpoczyna się bujanie nowotworowe koło włókien osiowych. Leitz. Ok. IV. Zeiss Obj. A<sup>2</sup> Barw. Weigert-Pal.

Fig. 11. Skrawek z nerwu kulszowego. Falisto przebiegające włókno osiowe, koło którego bujają komórki Schwanna. Leitz. Ok. II. Reichert Obj. 9. Barw. Bielschowsky-Fajersztain. Skrawek mrożony.

Fig. 12. Skrawek z nerwu kulszowego. A—prawidłowe włókna osiowe, B—jądra Schwanna, C—napęczniałe kolbiaste i pałkowate twory, D—napęczniały twór, naokoło którego liczne włókienka ulegające rozpadowi i odnowie, F rozszczepienie włókna osiowego na włókienka. Leitz. Ok. II Zeiss Obj. D. tub. 20 mm. Zmniejsz. o  $\frac{1}{2}$  Barw. Bielschowsky-Fajersztain. Skrawek mrożony.

Fig. 13. Skrawek z guzka nerwu pośrodkowego. Siateczkowata podobna do gleju tkanka z wyraźną gwiaździstą komórką po stronie lewej, z nielicznymi jądrami jajowatymi, podobnymi do jąder Schwanna, i (w środku) jądrami laseczkowatymi. Przez środek włókno osiowe widłowato się dzielące. Leitz. Ok. II Zeiss Obj. 9. Zmniejsz.  $\frac{1}{3}$ . Barw. Bielschowsky-Fajersztain.

Fig. 14. Skrawek z guzka nerwu kulszowego. A—miejscami pęczniące włókna osiowe, B—napęczniałe włókno osiowe, od którego odchodzi włókienko spiralnie naokoło włókna się okręcające, C—nowopowstałe włókienka nerwowe D—dowolnie rozrzucone jądra Schwanna, E—włókienkowa istota międzykomórkowa. Leitz Ok. II Reichert Obj. 9. Zmniejsz.  $\frac{1}{3}$ . Barw. Bielschowsky-Fajersztain.

Fig. 15. Skrawek z guza nerwu pośrodkowego. Kanał poprzecznie

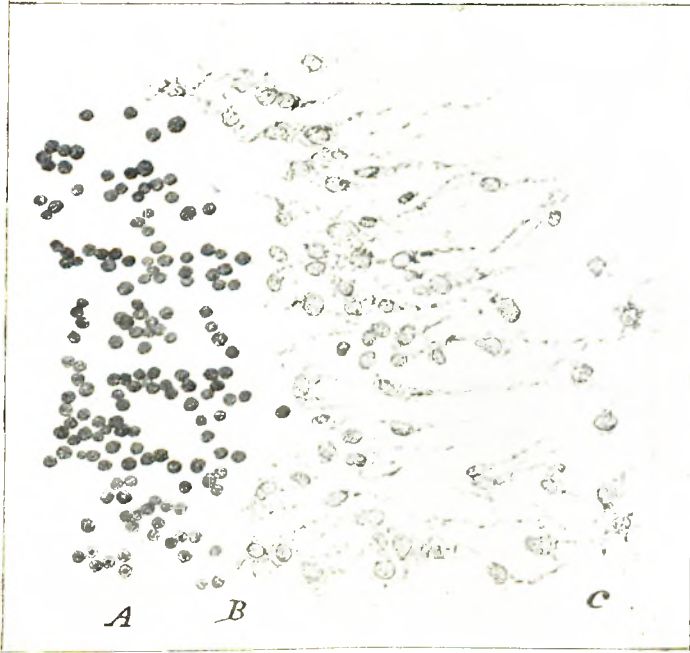


Fig. 1.

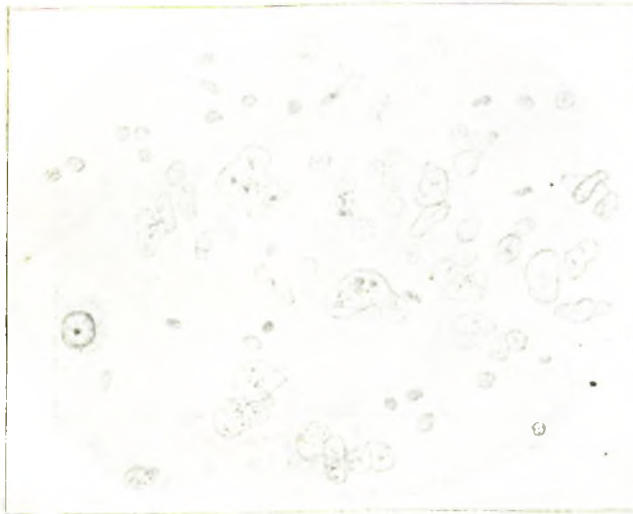


Fig. 2.



Fig. 3.

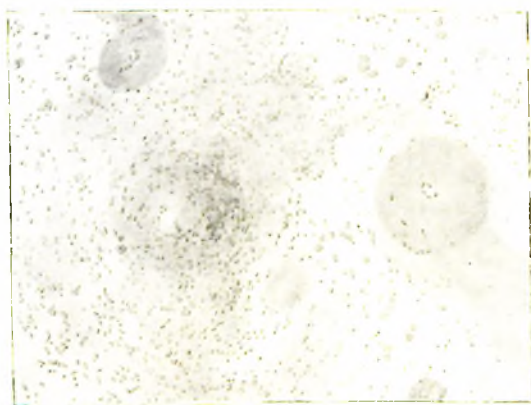


Fig. 4.



Fig. 5.



Fig. 6.




Fig. 7.




Fig. 8.

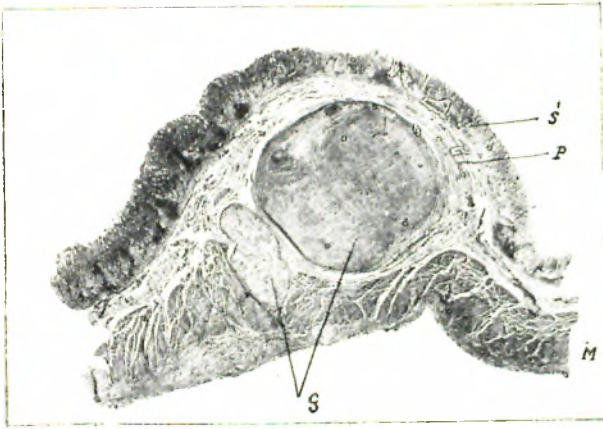


Fig. 9.

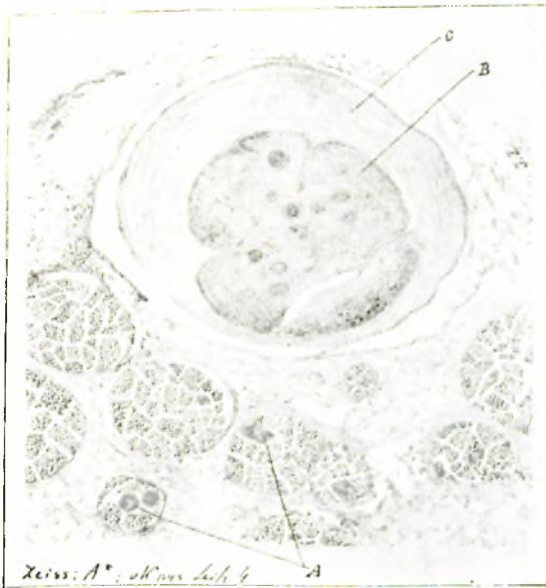

Fig. 10.

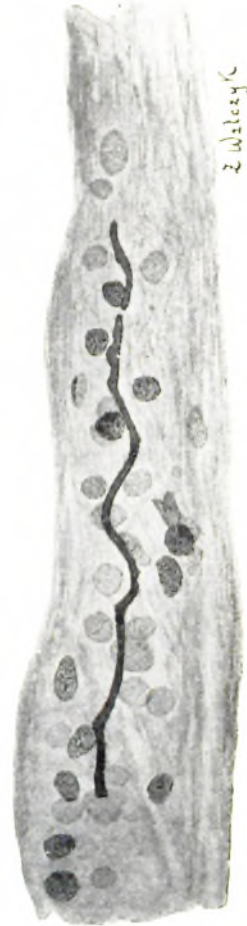

Fig. 11.

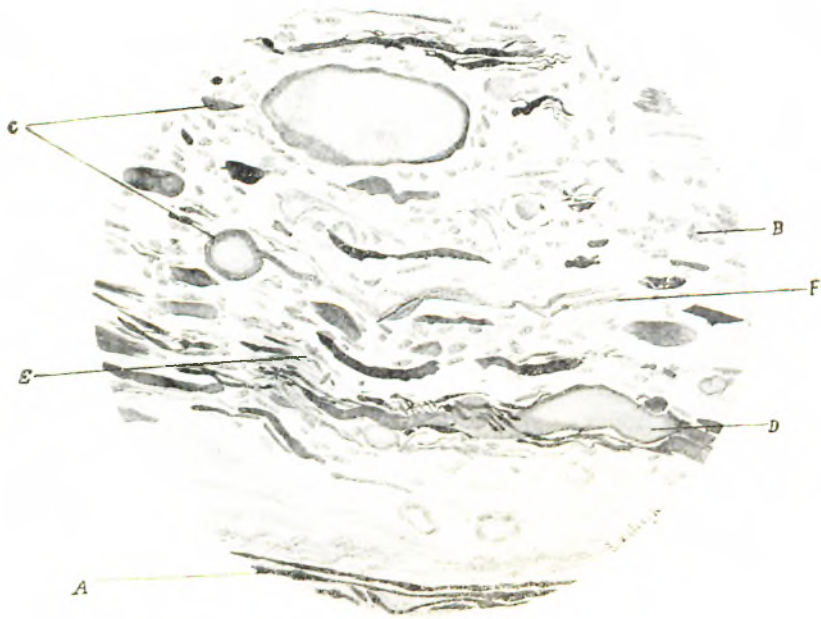


Fig. 12.

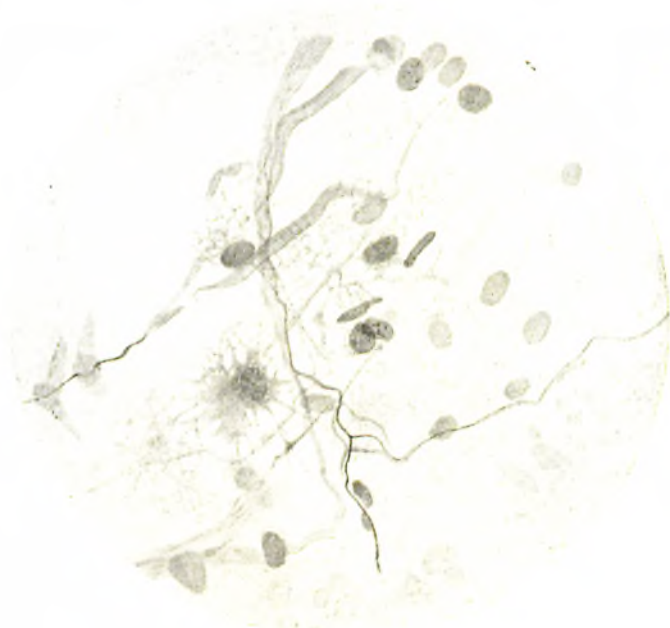


Fig. 13.

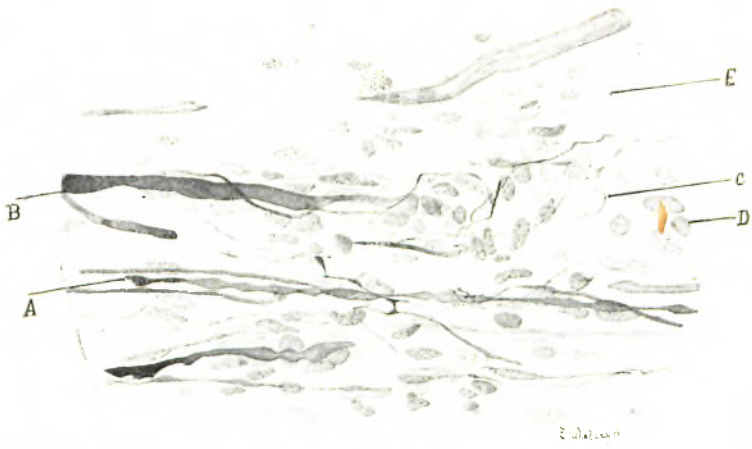


Fig. 14.

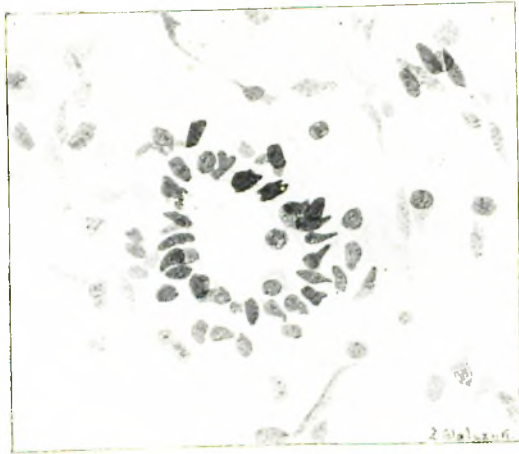


Fig. 15.

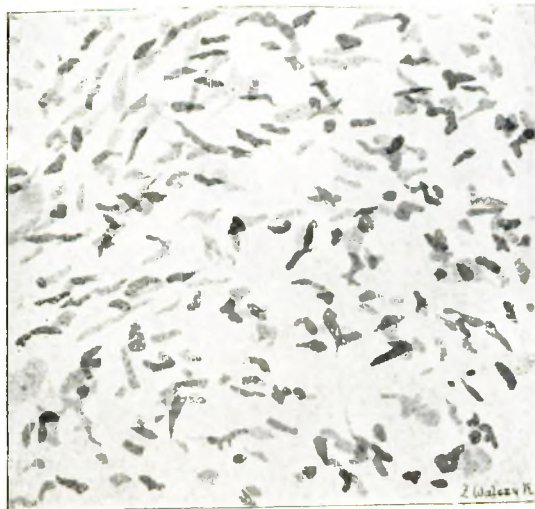

Fig. 16





Fig. 17.



Fig. 18.

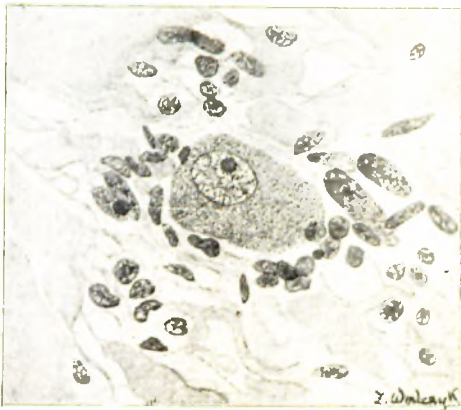


Fig. 19.

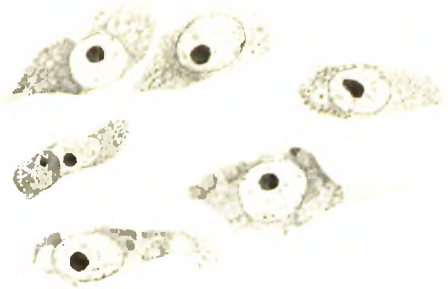


Fig. 20.

przecięty wysłany komórkami wysięłkowatemi (ependymowatemi). W świetle dwa ciała białe (?). Leitz. Ok. II. Imm.  $\frac{1}{12}$ . Barw. tioniną.

Fig. 16. Skrawek z guza nerwu pośrodkowego. Tkanka podobna do gleju. Niektóre komórki o gwiaździstym wyglądzie przebijają z głębszego pokładu (jedna w górze i w środku). Leitz Ok. IV. Zeiss Obj. DD. Barw. Giesonem.

Fig. 17. Włókienka nerwowe z guzków nerwu kulszowego. A—nowopowstałe dzielące się widłowo, B—nowopowstałe o przebiegu spiralnym, C—nowopowstałe o kształcie litery H i tworzące siatkę. A, C—Leitz Ok. 2 Reichert Obj. 9, B—Leitz Ok. 4 Zeiss Obj. D. Barw. Bielschowsky-Fajersztain.

Fig. 18. Skrawek z guza nerwu pośrodkowego. Komórka nerwowa wielojądrzasta. Leitz Ok. II Imm.  $\frac{1}{12}$ , tub. 20 mm. Barw. tioniną.

Fig. 19. Skrawek z guza nerwu słuchowo-twarzowego prawego. Komórka zwojowa, naokoło niej torebka. Leitz. Ok. II Imm.  $\frac{1}{12}$  Barw. haematoksyliną.

Fig. 20. Skrawek z guza nerwu pośrodkowego. Komórki nerwowe niektóre z tygroidem, inne z zaznaczoną siateczką Golgi'ego. Jedna komórka niedojrzała z dwoma jądrami. Leitz Ok. IV. Zeiss Imm.  $\frac{1}{12}$ . Zmniejsz. o  $\frac{1}{3}$ . Barw. tioniną.

# STRESZCZENIA.

## PIŚMIENNICTWO POLSKIE.

WŁ. GAJKIEWICZ. Dwa przypadki, „myelitis funicularis“ w złośliwej niedokrwistości (anaemia pernicioza).

Cierpienie powyższe bywa nie tylko w złośliwej lecz i w lekkiej niedokrwistości (Rheinboldt). Jakkolwiek niedokrwistość w wielu przypadkach poprzedza wystąpienie objawów cierpienia rdzenia kręgowego, to jednak w innych dołącza się dopiero później do nich, nie jest więc ich przyczyną, lecz objawem współrzednym, zależnym od podziałania jednej przyczyny, a mianowicie jakiegoś dotąd niezbadanego jadu, który działając z jednej strony na szpik kostny i rdzeń kręgowy, wywołuje zwiększony rozpad erytrocytów, niedokrwistość, a z drugiej strony zaburzenia w rdzeniu.

Zmiany w rdzeniu w myelitis funicularis są natury zapalnej. W pęczkach tylnych ulegają cierpieniu włókna długie, podobnie jak w władze rdzenia, lecz nietkniętymi zostają korzenie tylne. Zwyrodnienie pęczka piramidowego nie sięga w górę poza górną część szyjną.

Klinicznie myelitis funicularis, przynajmniej w początkach, przedstawia dużo podobieństwa do władu rdzenia. Brak jednak zwyrodnienia korzeni tylnych rdzeniowych wyjaśnia, dla czego nie bywa bólów strzelających i znieczuleń skóry o typie korzeniowym. Nigdy również nie ginie odruch żrenicy na światło; czucie bólu i ciepłoty bywa zachowane. Zazwyczaj chorzy skarżą się tylko na parestezje w kończynach dolnych a przy badaniu przedmiotowym znajdujemy brak odruchu kolanowego i w następstwie zaburzeń czucia głębokiego — beład. Obraz choroby zmienia się, gdy do cierpienia pęczków tylnych dołącza się zwyrodnienie i pęczków bocznych, lub gdy cierpienie rdzenia od tych ostatnich się zaczyna. Zajęcie ich wywołuje osłabienie siły mięśniowej w kończynach dolnych i objawy kurczowe. W 2-ch przypadkach autora w dużym stopniu zajęte były pęczki boczne, w mniejszym tylne.

J. D.

(Gazeta Lekarska 1912 N-r 5).

H. HIGIER. Uczucie bólu w narządach wewnętrznych.

Autor omawia z większej pracy „o neurologii systematu wegetacyjnego“ jeden rozdział, dotyczący sprawy żywotnej „o wrażliwości trzew“. Pytanie to, zasadnicze dla kliniki, brzmi: jak się zachowuje czucie dotykowe i bólowe w obrębie układu wegetacyjnego i jaki zachodzi stosunek między niemi, a czynnością ruchową i wydzielniczą? Odpowiedź na pytanie powyższe niezmierną posiada wagę, nie wyłącznie ze stanowiska teoretycznego dla fizjologa, ale także, ze względów czysto praktycznych, dla lekarza, rozważającego np. sprawę wskazania do interwencji brzusznej bez uspienia lub do aktualnej obecnie w neuropatologii operacji Foerstera w *crises gastriques* u dotkniętych wiałdem chorych. H. zbija pogląd Leunandera i Wilmsa o zupełnym braku wrażliwości narządów wewnętrznych z wyjątkiem tych jedynie części, które w rodzaju opłucny i otrzewny ściennej otrzymują unerwienie od nerwów rdzeniowych, somatycznych. Narządy wewnętrzne normalnie znacznie lepiej odczuwają drobne różnice w ciśnieniu od powszednich, naogół obcych im podmiot bólu i ciepła.

Prawdopodobnem jest, według najnowszych badań doświadczalnych Neumanna, że włókna czuciowe jamy brzusznej przechodzą w nerwie współczulnym, klatki zaś piersiowej—w nerwie błędnym, przyczem wrażliwość jelit u zwierząt ginie przedewszystkiem po zniszczeniu splotu sympatycznego Auerbacha, leżącego w warstwie mięsnej; Eppinger i Hess na zasadzie badań klinicznych, a Fröhlich i Meyer badań farmakologicznych, uzależniają uczucie bólu wyłącznie od podrażnienia układu autonomicznego (n. vagus, nn. pelvici). Nie wyłączeniem też jest, że nerw błędny jest przewodnikiem swoistych sensacji żołądkowych, podczas gdy na nerwie sympatycznym ciąży załatwianie przewodnictwa zwykłego bólu. W wiałdzie rdzenia mielibyśmy wtedy obok częstych *crises* w obrębie n. współczulnego, rzadsze ze strony n. błędnego. Pierwsze napady odznaczałyby się bólami, pasami nadczuły mi skóry oraz wzmoczeniem odruchu brzuszno i z epigastrii, drugie cechują nudności, hipersekrecja żołądka lub kiszki i obfite wymioty lub rozwolnienie. Wskazania do interwencji chirurgicznej byłyby też odmienne (operacja Foerstera na tylnych korzeniach, przecięcie ganglii *jugularis vagi*, *vagotomia subdiaphragmatica*).

W zakończeniu H. rozpatruje krytycznie zależność pasów nadczułych skóry Heada od bólu wewnętrznego, stosunek podmiot i odruchów czuciowych, ruchowych i narządowych Mackenziego od podmiot trzewnych i hypotezę Müllera o potencjalnej sile bioelektrycznej (*bioelektrischer tonus*) układu somatycznego, tłumaczącą wpływ hamujący bólu fizycz-

nego, wzruszeń i afektów psychicznych na czynności ruchowe w układzie sympatyczno-autonomicznym.

(Gazeta Lekarska 1912 N-r 18—19).

A. DŁUGOSZEWSKI. Kilka uwag o przebiegu i leczeniu drętwicy karku (meningitis cerebro spinalis epidemica).

Autor podaje wyniki ostatnie badań bakteriologicznych w przypadkach zapalenia opon mózgowych oraz poglądy różnych autorów na sprawę leczenia tego cierpienia za pomocą wstrzykiwania surowic i przekłucia lędźwiowego. Następnie autor opisuje 2 spostrzegane przez siebie przypadki drętwicy karku, z których w jednym wyleczenie nastąpiło po zastosowaniu przekłucia lędźwiowych, w drugim zaś poprawa została osiągnięta po zastrzyknięciu surowicy Kollego do kanału kręgowego.

W pierwszym przypadku drętwica karku została stwierdzona drogą bakteriologicznego wykrycia dwoiniek Weichselbauma w płynie mózgo-rdzeniowym (ogółem zrobiono 4 przekłucia i wypuszczono 105 ctm. płynu). Drugi przypadek był nietypowy, jednakże ze względu na wynik próby aglutynacyjnej oraz na szereg innych objawów somatycznych należało przypuścić zapalenie opon mózgowych. Otóż okazało się, że wyraźna poprawa nastąpiła dopiero po zastrzyknięciu do kanału kręgowego surowicy Kollego i Wassermana.

A. P.

(Medycyna i Kronika Lek. 1911. N-r 8).

M. HALPERN. O przemianie materji w przypadku astenji napadowej (asthenia paroxysmalis).

Autor omawia szereg badań, dotyczących przemiany materji tej rzadkiej postaci chorobowej, mianowicie przemianę azotową i w części solną (fosfor, wapień). Zestawiając bilans azotowy badanego chorego, autor stwierdził zatrzymanie azotu w ciągu całego okresu badania niezależnie od napadów; jednakże w dni odpowiadające napadom zatrzymanie N było większe w porównaniu z dniami wolnymi od napadów.

Wbrew odnotowaniom dawnych lekarzy, autor nie stwierdził żadnego wyraźnego wpływu napadu na wagę ciała, jak również na ilość i stężenie moczu.

Wzmiankowane zatrzymanie N, według autora, nie zależy od upośledzonej czynności nerek, ani nie dotyczy ostatecznych wytworów przemiany materji, lecz zależne jest od jakichś specjalnych warunków wewnątrzkomórkowych, których bliżej autor nie jest w stanie określić. Przytem normalny stosunek N

amanjakowego do N całkowitego, zarówno jak i absolutne ilości N amonjakowego i brak jakiegokolwiek różnicy w dni napadowe i nienapadowe wyłączają w danej sprawie jakiegokolwiek zatrucie kwaśne.

Co się tyczy przemiany solnej, autor stwierdził zupełną analogię zachowania się fosforu z azotem, mianowicie zatrzymanie fosforu przeważnie, nawet prawie wyłącznie, w dni napadowe, podczas kiedy w dni wolne od napadów równowaga fosforu była prawie zupełnie zachowaną. W stosunku do wapnia podkreślić należy również zatrzymanie się takowego w ustroju z tą jedną uwagą, że żadnej różnicy w zachowaniu się w dni napadowe i wolne od napadów nie stwierdzono.

A. P.

(Medycyna i Kronika Lek. 1911. N-r 24).

## PISMIENNICTWO OBCE.

### REVUE NEUROLOGIQUE 1911.

N-r 17. BABIŃSKI, JARKOWSKI, JUMENTIE. Syndrome de Brown Séquard par coup de couteau.

Przypadek urazowego uszkodzenia rdzenia kręgowego z obrazem klinicznym typu Brown Séquard'a. Na uwagę zasługują odruchy obronne (*mouvements réflexes de défense*) po stronie znieczulonej, przyczem górna granica tych odruchów obronnych biegnie poziomo, nieco niżej górnej granicy znieczulenia, dalej, w przypadku tym zachowane było czucie w obrębie korzeni krzyżowych, a czucie ucisku uległo rozszczepieniu: po stronie za burzeń czucia głębokiego ucisk wywoływał jedynie ból, po stronie za zaburzeń czucia powierzchownego czucie ucisku doskonale zachowane, lecz niebolesne; wreszcie autorowie zwracają uwagę, że zdolność umiejscawiania po stronie uszkodzenia rdzenia była całkiem zachowana, pomimo iż czucie głębokie po tej stronie uległo wybitnym zaburzeniom (wbrew twierdzeniom Förstera).

N-r 18. LEFAS. Sur un cas de syndrome de Brown Séquard.

44 letni syfilytyk, pokąsany przez kota wściekłego, po 13-m wstrzyknięciu toksyny przeciw wścieklicznie, zapadł przy objawach zajęcia rdzenia kręgowego i jego opon (porażenie poprzeczne z bólami). Po paru dniach porażenie poprzeczne ustąpiło i pozostał zespół Brown — Séquarda. Jako przyczynę cierpienia autor uważa zakażenie jadem przeciwwścieklicznianym na tle jađu syfilytycznego. Chory po paru miesiącach wyzdrowiał.

PRINCE. Traumatisme remontant a huit ans

*suivi de méningite, troubles mentaux, deux craniectomies, guérison.*

Opis przypadku ograniczonego zapalenia grzliczego opon mózgowych, przypuszczalnie w następstwie urazu, połączonego z zaburzeniami psychicznymi, a wyleczonego zupełnie dzięki dwukrotnej trepanacji dekompresyjnej.

Nr 19. SICARD. *Extension continue dugros orteil. Signe de réaction pyramidale.*

Zdaniem autora, stałe rozgięcie palucha na stopach należy do bardzo częstych objawów uszkodzenia torów piramidowych, zwłaszcza zaś cenny jest objaw ten wtedy, gdy dla tych lub innych powodów nie możemy otrzymać objawu Babińskiego, np. w przypadkach nadczułości podeszwowej i zbyt żywych odruchów obronnych. Często proste oględziny paluchów są w stanie upoważnić nas do zawyrokowania, np. w stanie śpiączki apoplektycznej chorego, która ze stron uległa porażeniu.

LHERMITTE. *Les „petits signes“ de l'hémiplégie organique et leur valeur sémiologique.*

Autor wylicza t. zw. drobne objawy porażenia połowiczego pochodzenia organicznego: 1) objaw Souques'a t. zw. „*phénomène d'interosseux*“ rozginanie palców przy unoszeniu ręki porażonej; 2) objaw Klippel'a i Math'a t. zw. „*phénomène du pouce*“ — zginanie dużego palca do dłoni podczas rozginania palców porażonej ręki; 3) objaw Barmista t. zw. „*phénomène de la main*“, polegający na tem, że wskutek przewagi w napięciu zginaczy podniesiona ręka porażona opadając i zsuwając się np. po powierzchni ręki osoby badającej wytworzy z płaszczyzną przedramienia kąt, wynoszący 130 — 140°; 4) objaw Miliana — zniesienie odruchu z łącznicy po stronie porażenia; 5) objaw Grassat'a, Gausseł'a i Bychowskiego — osobnik, dotknięty porażeniem połowiczem, leżąc na wznak podnosi razem obie kończyny znacznie niżej, niż każdą z osobna (wchodzi tu w grę brak skojarzonych kurczów mięśniowych); 6) objaw Babińskiego t. zw. „*mouvement associé de flexion de cuisse*“: chory z porażoną kończyną, chcąc unieść się w pozycji leżącej bez pomocy rąk, unosi też porażoną kończynę; 7) objaw Hoover'a i Zenner'a t. zw. opór dodatkowy — chory, leżąc na grzbiecie i unosząc np. prawą nogę, napina rozginacze nogi lewej i przyścisła ją do posłania (ważne dla odróżniania porażeni organicznych od czynnościowych); 8) objaw Raimista t. zw. „*phénomène de l'adduction*“: skoro chory, dotknięty porażeniem połowiczem, leżąc na wznak usiłuje z oporem przyprowadzić do środka zdrową kończynę, wtedy mimowoli wykonywa addukcję kończyny porażonej; 9) objaw Neri: ponieważ mięśnie porażonej kończyny wkrótce zwiększają swe napięcie, przeto kończyny porażonej nie

można tak wysoko unieść jak kończyny zdrowej; 10) objaw hiperkinezji odruchowej Claud'a: kończyna, całkiem porażona, oddziaływa na podrażnienia skórne odruchami złożonymi. Zdaniem Clauda, objaw ten można użytkować do celów prognostycznych; 11) objaw Marie i Foix'a: cofanie się kończyny porażonej przy forsownem zginaniu palucha lub ucisku poprzecznym stopy; 12) objaw Daguini'ego: przy ucisku gałki ocznej pozostaje kurcz połowiczy twarzy po stronie porażenia i unoszenie ramion.

N-r 20. TINEL ET GASTINEL. Un cas de sciaticque radiculaire tuberculeuse avec autopsie.

Opis przypadku przewlekłego gruźliczego cierpienia opon mózgowych a także opon i korzeni w części lędźwiowo-krzyżowej, które za życia dawały uporczywy nerwoból kulszowy. Badanie mikroskopowe wykazało obok stwardnień na oponach świeże nacieczenia.

HORAND ET PUILLET. Aspect mie de pain ou état vermoulu et foyers lacunaires du cerveau.

Opis mózgu o wyglądzie sera szwajcarskiego, pochodzącego od alkoholika, dokniętego za życia silnemi bólami neuralgicznymi. Autorowie nie są pewni, czy owe dziury w mózgu nie stanowią zmian trupich, zależnych od czynności specjalnych bakterji.

N-r 21. LAMBRIOR. Un cas de maladie de Friedreich avec autopsie.

Opis przypadku choroby Friedreicha, powikłanej zajęciem rogów przednich w I-ym odcinku grzbietowym.

Wnioski autora: 1) ponieważ w danym przypadku pęczki Golla były całkiem zwyrodniałe, a pomimo to czucie na kończynach dolnych było zachowane, przeto włókna tego pęczka nie są niezbędne do przenoszenia wrażeń dotykowych z kończyn dolnych; 2) zwyrodnienie włókien posuwa się od ośrodków do obwodu; 3) w chorobie Friedreicha ulegają zwyrodnieniu słupy tylne, korzenie tylne, nerwy obwodowe, co nadaje chorobie tej podobieństwo do wiału rdzenia. Poza tem jeszcze ulegają zwyrodnieniu tory piramidowe proste i skrzyżowane, poniekąd drogi mózdkowe i pęczki Gowensa, korzeń tylny ulega zwyrodnieniu jeszcze pomiędzy zwojem międzykręgowym a nerwem obwodowym, co wyjątkowo spotykamy w wiału rdzenia. Zwoje międzykręgowe, często zwyrodniałe w wiału rdzenia, są nietknięte w chorobie Friedreicha. Naczynia rdzeniowe, nieco zgrubiałe w chorobie Friedreicha, nie przedstawiają zmian głębszych jak w wiału rdzenia; 4) choroba Friedreicha polega na powstrzymaniu w rozwoju, na pędzszym wyczerpywaniu się pewnych neuronów. W danym przypadku jeden brat chorego dotknięty był również chorobą Friedreicha, drugi chorobą Little'a.



N-r 22. VURPAS et PORAK. Succession d'accès d'agitation et d'états soporeux dans un cas de démente épileptique.

Chory lat 25, syn alkoholika, zmarłego na bezwład postępujący, od 6 roku życia miał napady padaczki, a od 18 r. życia kolejno ze stanu podniecenia wpadał w stan śpiączki. Wkrótce wystąpiło zniechęcenie władz umysłowych.

N-r SOUKHANOFF. Troubles mentaux dans la staphyloccémie.

Chora lat 16 nagle przy objawach gorączkowych zaczęła doznawać zaburzeń psychicznych (pożnienie, brak orientacji, drgawki); jednocześnie na skórze zaczęły występować wrzodki, a niektóre miejsca uległy martwicy. Autor upatruje w danym przypadku zakażenie paciorkowcami, które z jednej strony wywołało cierpienie skóry z gorączką, z drugiej dło t. zw. psychozę zakaźną, z głęszymi zmianami organicznymi w korze mózgowej, co znalazło swój wyraz nawet w stanie padaczkowym.

N-r 24. O wiaździe rdzenia. Wieczór dyskusyjny na posied. Tow. Neurol. parys. w dn. 7 X<sup>II</sup> 11.

Najpierw Nageotte podał swój pogląd na anatomję patologiczną wiaźdu rdzenia. Zdaniem jego, wiaźdu rdzenia polega na stanie zapalnym pewnej liczby korzeni czuciowych lub ruchowych przy wyjściu ich z przestrzeni podpajęcznej, który to stan zapalny dołącza się do ogólnego nacieczenia syfilitycznego opon mózgowo-rdzeniowych.

Ze stanowiska klinicznego podnoszono (Massary) kwestję, w jaki sposób można ściśle określić wiaźdu rdzenia, czy może być on jednoobjawowym. Zdaniem dyskutujących, aczkolwiek wiaźdu rdzenia może przez czas jakiś przebiegać pod postacią jednego tylko objawu, to jednak na jednym objawie opierać rozpoznania wiaźdu nie można. Wartość poszczególnych objawów jest różnorodna — nawet limfocytoza płynu mózgowo-rdzeniowego nie może być uważana za objaw stały wiaźdu.

Często o rozpoznaniu wiaźdu rozstrzyga przebieg cierpienia.  
St. Kopczyński.

#### LA PRESSE MEDICALE 1912.

N-r. 18. PAUL RAVAUT. Les réactions nerveuses tardives et la meningo-vascularite syphilitique.

Autor powyższej pracy zajmuje się tyle żywą kwestją t. z. neurorecydyw po zastrzyknięciu 606. Jak wiadomo, występujące one niekiedy bardzo szybko, już w kilka godzin lub dni po za-

strzyknięciu, niekiedy dopiero po kilku tygodniach lub miesiącach. Występowanie objawów tych objaśniano wadliwą techniką zastrzyknięć, idjosynkrazją, anafylaksją i t. d. Autor, opierając się na licznych materiałach ze szpitala Św. Ludwika w Paryżu, wygłasza zupełnie inny pogląd na daną kwestję. Autor, robiąc nakłucia łądźwiowe u chorych, leczonych za pomocą 606, przekonał się, że w pewnych przypadkach zastrzyknięcie 606 wywołuje zmiany w płynie mózgo-rdzeniowym, zmiany te mogą wystąpić zaraz po zastrzyknięciu lub dopiero po tygodniach czy miesiącach i bywają różnego natężenia—od lekkiego wzmożenia ciśnienia z nieznacznym zwiększeniem ilości białka do silnej reakcji komórkowej z limfocytami, wielojądrowcami, z komórkami o typie „plasmazellen“, znacznym zwiększeniem ilości białka i dodatnią reakcją Wassermana. Zdaniem autora, cała owa reakcja zależna jest wyłącznie od stanu opon w chwili zastosowania 606. Robiąc liczne nakłucia Ravaut przekonał się, że w tych przypadkach, gdzie płyn mózgo-rdzeniowy jest normalny w chwili zastrzyknięcia 606, pozostaje takim i nadal lub też ulega nieznacznym modyfikacjom. W przypadkach zaś, gdzie już w chwili zastrzyknięcia 606 znajdujemy zmiany w płynie mózgo-rdzeniowym, wtedy w wyjątkowych razach zmiany te zmniejszają się, najczęściej zaś następuje zaostrenie reakcji i tem silniejsze, o ile syfilis jest więcej aktywny, o ile nie był poprzednio leczony i o ile chorzy mają uporczywe objawy skórne. Jednym słowem, w przypadkach, w których układ nerwowy nie jest dotknięty przez zarazek syfilityczny, salvarsan jest dobrze znoszony, u chorych zaś, których układ orono-naczyniowy jest naruszony, salvarsan wywołuje silną reakcję, która niekiedy doprowadza do objawów, opisanych jako neurorecydywa, niekiedy zaś stwierdzić ją możemy tylko za pomocą nakłucia łądźwiowego. Autor utrzymuje, że podczas istnienia szankra twardego niema zmian w płynie mózgo-rdzeniowym, podczas zaś wtórnych objawów syfilisu prawie zawsze zmiany są, i z tego względu, zwłaszcza przy uporczywych objawach skórnych, należy przedewszystkiem przeprowadzić kurację rtęciową, a z stosowaniem salvarsanu należy być bardzo ostrożnym.

N-r. 25. A. CADE et R. LERICHE. L'opération de Franke dans un cas de crise gastrique rebelle au cours du tabes.

Normalnie żołądek otrzymuje nerwy czuciowe od nerwów błędnego i współczulnego. Najczęściej w „crises gastriques“ wyłącznie lub przeważnie dotkniętym jest nerw współczulny i z tego względu Foerster zaproponował operację, mającą na celu przerwanie drogi współczulnej czucia żołądkowego. Droga ta idzie od błony śluzowej żołądka do plexus solaris, stąd, przeszedłszy przez ganglion semilunaris i splanchnicus, dochodzi do korzeni

tylnych. Foerster proponuje przecięcie korzeni tylnych, co przedstawia bardzo poważny zabieg chirurgiczny, dotychczas stosowany ze znacznym procentem śmiertelności. Franke radzi przerwanie drogi współczulnej za pomocą wyrwania końca centralnego międzyżebrowych nerwów, odpowiadających korzeniom, jakie przecinamy przy operacji Foerster'a. Jeśli obnażyć nerw międzyżebrowy w odległości 4 palcy od wyrostka ciernistego, okręcić go naokoło pensety i powoli ciągnąć, to widać, jak odpowiedni zwój międzykręgowy porusza się i najczęściej razem z nerwem może być wyrwany. Operacja powyższa nie przedstawia żadnego niebezpieczeństwa ani trudności technicznych. Autorzy w jednym przypadku wiądu rdzenia z crises gastriques, które zagrażały życiu chorej, dokonali wyrwania 6, 7, 8, 9 i 10-go nerwów międzyżebrowych z obu stron z doskonałym skutkiem. Ostatni raz widziano chorą w 3 miesiące po operacji; chora czuła się dobrze, przybyło jej 11 kilo na wadze. Franke nie ogłosił dotychczas swoich spostrzeżeń, zrobił tylko krótką wzmiankę na 39-y m zjeździe chirurgów niemieckich w kwietniu 1910 roku.

N-r. 26. STOFFEL. Nouvelle operation pour le traitement des paralysies spastiques.

Foerster w celu zwalczania przykurczeń w chorobie Little'a i w porażeniach połowicznych pochodzenia mózgowego radzi przecięcie odpowiednich korzeni tylnych. Stoffel zaleca zabieg o wiele łatwiejszy, mianowicie operację na odpowiednich nerwach ruchowych obwodowych. Każdy nerw dzieli się na liczne gałęzki, które unerwiają oddzielne segmenty mięśnia; otóż jeśli zniszczymy pewną część tych gałęzek, to osłabimy w odpowiedni sposób mięsień i tym sposobem ułatwimy pracę mięśniom-antagonistom. Naturalnie, należy zachować właściwą miarę, aby nie wyciąć ani za dużo ani za mało, gdyż w pierwszym przypadku nastąpiłoby porażenie mięśnia, a w drugim przykurczenie nie ustąpiłoby. Osłabiwszy mięsień przykurczony przez wycięcie części odpowiedniego nerwu, należy następnie wzmocnić antagonistów za pomocą gimnastyki, mięsienia i elektryzacji. Dotychczas autor operował w 9 przypadkach (ner. medianus, tibialis ant. et postic.). Operacja jest łatwa bez długiego następnego leczenia i dała autorowi szybki i znakomity wynik.

K. Stróżewski.

REV. of NEUROL. and PSYCHIAT. styczeń, luty 1912 r.

N-r. 1. ROLLESTON AND MAC NAUGHTAU. Familial von Recklinghausen's disease.

W jednej rodzinie 5 członków miało bądź nerwiaki, włók-

niaki lub też ciemne lub żółte plamki, lub też tak zwane plamy café-au-lait i t. p. Córka, lat 13, miała naevus na twarzy, oraz punkcikowate plamki i plamy café-au-lait, a także niebieskawe plamy, które autorzy uważają za pierwszy stopień moluscus na kończynach i na tułowiu. Druga córka, lat 5, miała również punkcikowate plamki i plamy café-au-lait, lecz tylko na tułowiu. Nie było zupełnie niebieskich plam. Syn, lat 10, ma kilkanaście żółtych plam na łopatkach i pomiędzy nimi. Ojciec, lat 47, przedstawia typowy obraz choroby Recklinghausena z wieloma włókniakami i nerwiakami, a także wieloma plamami koloru żółtego lub café-au-lait na całym ciele. Ojciec i matka ojca, lat 72 i 73, mają szereg naevi na tułowiu.

Rodzina opisana przez autorów jest interesującą, po pierwsze, z tego powodu, że u rozmaitych członków widoczne są rozmaite odmiany choroby Recklinghausena, a zwłaszcza formy wczesne. Poza tem ciekawem jest tu i to, że u wszystkich członków tej rodziny objawy choroby zaczęły występować wyraźnie dopiero po zakaźnej chorobie: u ojca po zapaleniu płuc, u córek i syna po dyfteryście.

N-r. 2. E. JACES. The therapeutic actions of psychoanalysis.

Psychoanaliza wywołuje efekt terapeutyczny tem, że czyni pacjenta świadomym dotychczas nieświadomych kompleksów, które stanowią podstawę jego objawów, i w ten sposób umożliwia zasymilowanie czynników chorobotwórczych w świadomości, odnajdywanie i zwiększanie odporności wewnętrznej. Następnie, psychoanaliza styka się bezpośrednio nie tylko z nieświadomymi kompleksami połączonymi z objawami, lecz równocześnie wpływa na cały kształt myślenia pacjenta i daje choremu możność wewnętrznej kontroli, co jest najlepszą i najtrwalszą podstawą do przyszłego życia chorego.

A. N. BRUCE AND W. BUIST. Disseminated sclerosis record of case with long periods of remission.

Przypadek autorów dotyczy 41 letniego mężczyzny, u którego, gdy miał lat 23, nagle wystąpiło znaczne osłabienie kończyn górnych i dolnych, osłabienie to wzmogło się w przeciągu paru dni. Po tygodniu rozpoczęła się poprawa, a po kilku tygodniach nastąpiło zupełne wyzdrowienie. Chory wstąpił do wojska, odbył kampanję boerską i dopiero 7 lat po pierwszym napadzie choroby miał drugi napad; znowu wystąpiło osłabienie kończyn, osłabienie wzroku. Osłabienie to minęło po kilku tygodniach, jednak tym razem już nie bez śladu i, choć chory mógł pracować i być czynnym nawet przy ciężkiej robocie, jednak pewne osłabienie kończyn pozostało. Po 6-ciu latach chory miał trzeci napad podobny do poprzednich, chory wtedy był ba-

dany w szpitalu przez autora i stwierdzono typowy obraz stwardnienia rozsianego (drżenie kończyn górnych, drżenie galek ocznych, osłabienie w kończynach dolnych, odruch Babińskiego, objaw stopowy; mowa była powolna, ale nie skandowana). Po 5-ciu miesiącach nastąpiła tak znaczna poprawa, że chory mógł wrócić do ciężkiego zajęcia. I dopiero po 2 i pół latach wystąpiło ponowne osłabienie, tym razem w silniejszym stopniu niż poprzednio. Zaznaczyć należy, że stan odruchów i drżenie przez cały czas pomiędzy trzecim a czwartym napadem pozostały bez zmiany.

I po tym czwartym napadzie również nastąpiła wyraźna poprawa.

Autorzy zwracają uwagę na rzadkość tak długotrwałych zwolnień w stwardnieniu rozsianem, co nieraz na początku cierpienia daje pole do fałszywego rozpoznania (chorzy uważani są za histeryków).

J. Handelsman.

#### THE LANCET II półrocze 1911 r.

N-r. 2. FORSTER. Resection of the posterior nerve roots of spinal cord.

W odczycie swoim autor podaje wyniki operacji, przez niego wprowadzonej do leczenia chirurgicznego przykurczeń i napadów żołądkowych w wjadzie rdzenia. 25 przypadków było operowanych z powodu bólów żołądkowych w wjadzie, z tych 3-ch zmarło wskutek operacji, w 2-ch operacja nie dała żadnej poprawy, w 7-iu przerwa była, ale niezbyt długotrwała, 13 przypadków można uważać za kompletnie wyleczone. Autor zwraca uwagę na to, że bardzo ważnem jest dokładne oznaczenie granicy zaburzeń czuciowych i stwierdzenie, które drogi biorą udział najważniejszy w wywoływaniu bólów. Zazwyczaj operowane są korzenie grzbietowe 7—9-go, niekiedy jednak trzeba przecinać od 5—12-go korzenia. Co się tyczy operacji w kurczowych porażeniach, to było operowanych 61 przypadków, w tem 5 przyp. było śmiertelnych. 38 razy operowano w chorobie Little'a prawie zawsze z dobrym wynikiem.

E. GROVES. On the division of the posterior spinal nerve roots.

Autor operował 6 przypadków (w jednym z wynikiem śmiertelnym) i przychodzi do następujących wyników: W przypadkach crises viscerales w wjadzie rdzenia operacja ta jest bardzo wskazana jako jedyny radykalny, jak dotychczas, środek usunięcia bólów. W przypadkach kurczów w połączeniu ze zmianami w szlakach piramidowych operacja ma bardzo szerokie pole. Kurcz zawsze ulega poprawie, i o ile szlak piramidowy nie bar-

dzo jest zajęty, to następuje również duża poprawa w wykonywaniu ruchów. Operacja powoduje wybitną chromatolizę komórek ruchowych rogów przednich. Przy stosowaniu wstrzykiwań adrenalinowych przed operacją krwawienie w czasie operacji jest bardzo nieznaczne. Przecięcie tylnych korzeni zazwyczaj wstrząsu operacyjnego nie wywołuje.

N r. 8. C. BASKER. Meningitis following metastases.

Autor opisuje pięć przypadków zapalenia opon mózgowo-rdzeniowych po odrze; we wszystkich przypadkach początek zapalenia opon był nagły: zazwyczaj wymioty, utrata przytomności, sztywność karku, objaw Kerniga, wysoka ciepłota. W trzech przypadkach po nakłuciu lędźwiowym poprawa, lecz tylko w jednym nastąpiło wyzdrowienie, w dwóch pozostałych i w 2-ch. w których nakłucie nie było dokonane, nastąpiła śmierć. Bakteriologicznie w jednym przypadku stwierdzono meningococcus Weichselbauma, w jednym diplococcus pneumoniae.

N-r. 12. HINDS HOWEL AND PARSON SMITH. A case of acute poliomyelitis in an adult.

Autorzy podają opis przypadku zapalenia rogów przednich rdzenia u mężczyzny 22 letniego. Choroba zakończyła się śmiercią. Autorzy podają wyniki badania histologicznego oraz wskazówki różniczkowo rozpoznawcze między tem cierpieniem, a trzema innymi chorobami — paralysis Landry, zapalenie nerwów i ostre wstępujące zapalenie rdzenia.

N-r. 14. W. ALEXANDER. The surgical treatment of some forms of epilepsy.

Wyniki operacji w przeszło 20 przypadkach padaczki autor streszcza jak następuje: 1) Zdarza się wiele przypadków padaczki, które nie poddają się absolutnie ani leczeniu środkami wewnętrznymi ani djetetycznymi i które kończą się bądź otepieniem zupełnem, bądź śmiercią. 2) W takich przypadkach odpowiednią okolicę ruchową mózgu pokrywa zmieniona obrzękowo opona miękka i pajęczynowata. 3) W wielu przypadkach trepanacja z otwarciem opony twardej i wypuszczeniem płynu mózgowo-rdzeniowego (drainage) daje wynik dobry, zmniejszając znacznie liczbę napadów padaczki.

N-r. 20. J. CANDLER. Wassermann reaction in general paralysis.

Wyniki badań autora są następujące: odczyn Wassermanna wypadł dodatnio w płynie mózgowo-rdzeniowym w bezwładzie postępującym w 97% (na 69 przyp. dodatnio w 67). W 6-iu przyp. podejrzanych na paraliż postępujący, w których odczyn Wassermanna wypadł ujemnie, dokładne badanie pośmiertne

drobnowidzowe stwierdziło, że to nie były przypadki paraliżu postępującego.

Dodatni wynik odczynu w połączeniu z limfocytozą w płynie mózgowo-rdzeniowym przemawia więcej za sprawą parasyfilityczną, a zwłaszcza za paraliżem postępującym, aniżeli za syfilisem mózgu lub rdzenia. W każdym przypadku paraliżu postępującego surowica krwi daje odczyn dodatni, jednak odczyn dodatni w surowicy krwi wskazuje jedynie na to, że pacjent przechodził syfilis, i wobec tego należy w przypadkach podejrzanych wykonać nakłucie lędźwiowe. O ile otrzymujemy wynik ujemny w płynie mózgowo-rdzeniowym, a objawy przemawiają jednak za rozpoznaniem paraliżu postępującego, należy wykonać powtórnie nakłucie lędźwiowe i ponownie zbadać otrzymany płyn.

N-r. 21. GRAHAM FORBES. A note on the cerebro-spinal fluid in acute poliomyelitis.

Autor dokonał badania płynu mózgowo-rdzeniowego w 30 przypadkach zapaleniu rogów przednich rdzenia u dzieci. Badanie bakterjologiczne dawało zawsze wynik ujemny, cytologicznie stwierdzono zawsze nieznaczną limfocytozę, a w 6 przypad. była ona nawet wybitną; często znajdowano leukocyty wielojądrowe. Chemicznie ilość cukru była nie zwiększoną, ilość białka (albumin) nieznacznie zwiększoną.

N-r. 24. A. FIRTH. Enuresis and thyroid extract.

Autor leczył nietrzymanie moczu wyciągiem z gruczołu tarczowego (zaczawszy od  $\frac{1}{2}$  grana do  $1\frac{1}{2}$  grana) 28 dzieci; w 16 przyp. nastąpiło wyleczenie lub też znaczna poprawa, średnio już po 2 tygodniach leczenia. Jeżeli po 12 tygodniach leczenia poprawa nie następowała, autor leczenie przerywał. W 12 przyp. poprawy nie było.

J. Handelsman.

THE JOURN. OF NERV. AND MENTAL DISEASES 1911.

N-r. 6. L. CASAMAJOR. Bromide intolerance and bromide poisoning.

Badania Laudenheima wykazały, jakim przemianom podlegają sole bromowe w ustroju; w tydzień po użyciu można je jeszcze wykryć w moczu. Zatrucie bromem następuje wtedy, gdy wydzielanie soli jest wadliwe wskutek cierpienia nerek lub serca. Osobniki posiadające mało chloru łatwiej podlegają zatruciu bromem, z większą bowiem skwapliwością tkanki pochłaniają sole jego. Po dodaniu znaczniejszej ilości soli kuchennej otrzymuje się lepsze wydzielanie się bromu. Zatrucie bromem

wyraża się w apatii lub rzadziej w podnieceniu z omamami. Podniecenie przypomina obraz w bezwładzie postępującym; odruchy ścięgnowe są wzmożone, źrenice nierówne, oddziałują leniwie, występuje drżenie kończyn.

N-r. 7. D. CAMP. The diagnostic value of dyschromatopsia in nervous diseases.

Zaburzenia w dziedzinie rozpoznawania barw (dyschromatopsia) występują zarówno w cierpieniach czynnościowych jak i organicznych; w czterech badanych przypadkach wiađu rdzeniu było zżęzenie pola widzenia na barwy. Według spostrzeżeń Wardmana w zaniku nerwu wzrokowego najprzód traci się widzenie zielonego koloru, następnie czerwonego wreszcie niebieskiego. Camp podobne zaburzenia spotykał w zapaleniu pozagałkowym nerwu wzrokowego (neuritis retrobulbaris). Wobec braku tego rodzaju zaburzeń (jakoby charakterystycznych dla zaniku nerwu wzrokowego) w wiađu rdzenia, autor sądzi, że dyschromatopsia w tem cierpieniu zależną jest od innych uszkodzeń tkanki nerwowej, nie zaś od zaniku nerwu wzrokowego.

Pośród badanych 12 przypadków stwardnienia rozsianego C. znalazł w jednym pole widzenia normalne, w 11 zaś przy normalnem polu widzenia stwierdził istnienie mroczków.

Jeden z chorych miał t. zw. ślepotę amnestyczną: rozróżniał kolory, lecz nie zwracał uwagi na okoliczność, że na przedstawionych mu obrazkach przedmioty miały zupełnie nieodpowiednie zabarwienie. Podobny przypadek opisał Lewandowski. Spiller sądzi, że objaw ten zależy od uszkodzenia włókien w lewym płacie potylicowym.

N-r. 8. W. BLACKBURN. Pachymeningitis interna.

Autor zbadał 374 przypadki tego cierpienia. Występowało ono głównie u osobników starszych, u dzieci kilkomiesięcznych spostrzegano je częściej, aniżeli u młodych osobników do lat 20. Mechanizm powstawania jest, według autora, następujący: przyczyna drażniąca śródbłonek powoduje zniszczenie jego komórek, wtórnie zaś zjawia się bujanie tkanki łącznej i masy nowotworowe.

N-r. 9. H. WOODS. Muscular hypertrophy with weakness.

47 letni murzyn o wybitnie atletycznej budowie zauważył od 6 lat stałe osłabienie wszystkich mięśni. Przy badaniu chorego nie stwierdzono drgań włókienkowych ani też nienormalnego odczynu na prąd elektryczny (poza wzmożeniem pobudliwości). Mechaniczna pobudliwość mięśni wyraźnie wzmożona. Siła mięśni jest znaczna, lecz nie taka, jaką chory posiadał w okresie zdrowia (pracował przy przenoszeniu ciężarów). Chód względnie dobry już po krótkiej przechadzce staje się niezmier-



nie utrudnionym. Chory odczuwa utrudnienie przy lykaniu i mowie, często miewa nietrzymanie moczu. Cierpienie wystąpiło pod postacią bolesnych kurczów w obrębie rozmaitych mięśni.

Przy badaniu W. mógł stwierdzić, że niejednokrotnie część jakiegoś mięśnia na przestrzeni kilku centymetrów kurczy się, tworząc niezmiernie twardą wyniosłość; stan taki trwa chwil kilka, przyczem chory odczuwa ból tępy, następnie zaś wszystko mija.

Rozpoznanie pierwotnie brzmiało „prerost wrzekomy mięśni“ (dystrophia muscul. pseudohypertrophica), jednak badanie drobnowidzowe wykazało, że: 1) zwyrodnienia tłuszczowego ani też prerostu tkanki łącznej niema zupełnie; 2) że istnieje istotny prerost włókien mięśniowych ze wzmogoną ilością jąder.

Cierpienie Thomsen'a musi być wyłączone (brak stalego kurczu przy ruchach dowolnych), jak również myastenja (brak charakterystycznego odczynu na prąd elektryczny). Podobne cierpienie opisali Friedreich, Bernhardt, Eichhorst i inni.

N r. 10. E. JOUES. The deviation of the tongue in hemiplegia.

Autor zbadał 313 przypadków bezwładu połowiczego. W 104 znalazł typowe zboczenie języka w stronę porażoną. W 169—nie można było powiedzieć nic pewnego. W 40 zaś język zbacał w stronę zdrową. (Należy zaznaczyć, że chorzy ci nie byli badani w okresie zdrowia, zaś Kara stwierdził u większości normalnych ludzi zboczenie języka w jedną stronę przeważnie lewą). Zboczenie języka przy wysuwaniu w przypadkach bezwładu połowiczego tłumaczy się tem, iż mięsień bródkowo-językowy (genio-glossus) posiada ośrodek swój w półkuli przeciwległej i zniszczenie tego ośrodka pozwala zapanować mięśniowi przeciwnicemu (bródkowo-językowemu strony przeciwległej).

Jak jednak należy sobie tłumaczyć zboczenie języka w stronę zdrową w 40 przypadkach? Senator sądzi, że włókna piramidowe, idące do jądra nerwu podjęzykowego, nie skrzyżowały się, Corberi zaś—że skrzyżowały się one 2 razy. Marie jest zdania, że w owych nietypowych przypadkach mamy do czynienia z obu stronnemi ogniskami. Autor wskazuje na bardzo ważne doświadczenia Beeroz'a i Horsley'a, dowodzące, iż w każdej półkuli znajdują się 2 następujące ośrodki: 1) pierwszy porusza język w stronę przeciwległą (skurcz mięśnia bródkowo-językowego tej samej strony co i drażnienie oraz mięśnia rylcowo-językowego strony przeciwległej), 2) drugi zaś powoduje wysunięcie języka w lini prostą (oba mięśnie bródkowo-językowe kurczą się). Stąd wynika, że mięsień bródkowo-językowy posiada 2 ośrodki w każdej półkuli mózgowej. Na podstawie tej zdobyczy doświadczalnej jednak Beeroz nie kusi się objaśnić zjawiska klinicznego zbaczania języka w stronę ogniska i pytanie pozostawia nie rozstrzygniętem.

L. CASAMAJOR AND P. BAILEY. Osteo.-arthrit-  
 itis of the spine as a cause of compression of  
 the spinal cord and its roots.

Na podstawie własnych przypadków oraz zaczerpniętych z piśmiennictwa autorzy sądzą, iż cierpienie powyższe jest względnie częstym u ludzi w wieku podeszłym. Zazwyczaj bóle, występujące w cierpieniu tem są mylnie poczytywane za nerwobóle. Zjawiają się one na skutek ucisku, jaki wywiera przerośnięta kość na nerwy międzyżebrowe. Widywano nawet w cierpieniu tem półpasiec (herpes zoster). Obraz kliniczny często przypomina obraz w nowotworze rdzenia. Odruchy ścięgnowe są przeważnie wzmożone, znacznie rzadziej osłabione a nawet zniesione. Osłabieniu mięśni często towarzyszą zaniki ich. Niezmiernie ważnym środkiem pomocniczym przy rozpoznawaniu jest roentgenogram, mianowicie zazwyczaj udaje się stwierdzić ścięczenie krążków międzykręgowych oraz zgrubienie i przesunięcie ku przodowi ciał kręgow. W części grzbietowej poza tem daje się zauważyć zgrubienie stawów żebrowo-kręgowych.

W jednym przypadku autorzy wykonali zabieg operacyjny z wynikiem dobrym.

Zylberlastówna.

ZEITS. F. DIE GES. NEUROL. U. PSYCH. tom VIII zes. 3.

ZIVERI. Beitrag zur Kenntnis des praesenilen  
 Irreseins.

Przypadek, opisany przez autora, dotyczy kobiety l. 57, dziedzicznie obciążonej. U chorej tej wystąpiła psychoza o charakterze depresyjnym, lecz po 4-ch miesiącach trwania depresji obraz chorobowy się zmienił. Chora stała się podnieconą, gwałtowną; świadomość naogół była zachowaną, jednakże czasem występowało zamroczenie; po upływie pewnego czasu stan chorej zaczął się coraz pogarszać — wystąpił postępujący upadek władz umysłowych, zamroczenia stawały się coraz głębsze, wystąpiła bezsenność, konfabulacje, napady silnego podniecenia, utrata świadomości. Z objawów somatycznych zwracały uwagę przykurczenia mięśniowe i odleżyny; żadnych innych objawów organicznych nie było; zmian w moczu nie spostrzegano, ciepłota pozostawała w granicach normy. Zejście śmiertelne nastąpiło z powodu adynamji serca. Sekcja nie wykazała zmian, tłmaczących zejście śmiertelne. W narządach wewnętrznych zmian widocznych nie wykryto, za to liczne zmiany stwierdzono w układzie nerwowym ośrodkowym przy badaniu drobnowidzowem: zwyrodnienie tłuszczowe większej części komórek nerwowych, rozpad ziarnisty zarodzi rozmaitego natężenia, daleko po-

sunięte zmiany w włókienkach komórkowych. W gleju również stwierdzono zmiany dość znaczne: ilość jąder i włókien uległa wybitnemu zwiększeniu, również jak i ilość okolonaczyniowych astrocytów, szczególnie w istocie białej; w elementach gleju miało miejsce znaczne nagromadzenie ziarenek tłuszczu. Naczynia zdradzały zmiany wsteczne o rozmaitem nasileniu.

Po omówieniu przypadku tego w kierunku różniczkowo-rozpoznawczym, autor zalicza go do tak zwanych psychoz przedstarczych (die präsenilen Psychosen), na które pierwszy zwrócił uwagę Alzheimer.

#### E. TANNHAUSER. Histologische Befunde bei Dementia praecox.

Alzheimer stwierdził w substancji białej mózgu obecność komórek gleju o kształcie ameboidnym: komórki te posiadają dużo zarodki, ciało ma kształt nieregularny, o niezgrabnych wypustkach, które oplatają włókna nerwowe. Podobne komórki opisywano i w substancji szarej; tu one oplatają komórki nerwowe, a czasem wtłaczają się w nie. Tego rodzaju komórki gleju spostrzegano w bezwładzie postępującym, obłądnie starczym, alkoholizmie, delirium septicum, głuptactwie przedwczesnem i u osób gruźliczych.

Alzheimer wykazał, że w związku z temi pelzakowatemi komórkami gleju stoi nagromadzenie się w komórkach gleju pewnych ziarenek, mających powinowactwo do rozmaitych barwników, jak błękit metylowy, fuksyna i t. d.; prócz tych ziarenek Alzheimer spostrzegał także nagromadzenie substancji lipoidalnych; ziarenka te Alzheimer zalicza do produktów rozpadu mózgu (Abbaustoffe).

Autor obserwował klinicznie a następnie badał mikroskopowo 2 przypadki otępienia wczesnego; w jednym z nich śmierć nastąpiła z powodu zamachu samobójczego, w drugim — nagle bez widocznej przyczyny. Badanie mózgu stwierdziło obecność w obydwóch przypadkach komórek pelzakowatych Alzheimera, na równi ze zmianami w komórkach nerwowych kory. Alzheimer zwraca również uwagę na to, że w przypadkach katatonji z nagłym zejściem śmiertelnem sekcyjnie, prócz obecności komórek pelzakowatych, w mózgu nie stwierdzono żadnych innych zmian.

W ostatnich czasach spostrzegano w gleju zmiany podobne do wyżej opisanych w przypadkach tak zwanych guzów wrzekomych mózgu (pseudotumores cerebri).

## OBOZRIENIE PSYCH., NEWR. I PSYCHOL. 1911. № 5—7

## BENNI. K metodikie psychoanaliza.

Autor zwraca uwagę na następujące sposoby psychoanalizy: 1) badanie snów, 2) assocjacyjna dyagnostyka Jung'a, 3) fałszywe postęпки nerwowców (Fehlhandlungen). Najlepiej udaje się psychoanaliza u osobników, które dawno się leczą i chcą być wyleczonemi. Psychoanaliza dla celów pedagogicznych idzie bardzo opornie, a u osobników, które poddają się badaniu z ciekawości, zupełnie nie udaje się.

MUROMCEW. Dwa słuczaja chroniczeskoj progressiwnoj chorei.

Dokładny opis dwóch przypadków klinicznych wraz z badaniem pośmiertnem. Autor przychodzi do wniosku, że objawy psychiczne zależą od zmian w korze mózgowej, a ruchowe — od cierpienia czerwonych jąder i jąder zębowatych. Cierpienie samo charakteryzuje jako menigo-encephalitis chronica.

RAPPAPORT. Nieskolko słow o primienianjem w Wienie sposobie leczenia progressiwno paralicza pomieszanych.

Mowa jest o zastosowaniu tuberkuliny. Stosuje się rozczyń: Tuberkulini alt 5,0, Glycerini 20,0, Aq. destillat 25,0. Zaczyna się od dozy 0,02 tuberculini, co odpowiada dwom podziałkom zwykłej jednogramowej szprycy Pravaz'a wskazanego rozczyńu. Zastrykiwania stosowane są według następującego schematu:

| N-r zastrzyknięcia | Dzień | Doza | Ilość rozczyńu         |
|--------------------|-------|------|------------------------|
| 1                  | 1     | 0,02 | 2 podziałki . . . 0,2  |
| 2                  | 3     | 0,05 | 5 . . . . . 0,5        |
| 3                  | 5     | 0,1  | cała szprycy . . . 1,0 |
| 4                  | 7     | 0,15 | 1½ szprycy . . . 1,5   |
| 5                  | 9     | 0,2  | 2 szprycy . . . 2,0    |
| 6                  | 11    | 0,25 | 2½ szprycy . . . 2,5   |
| 7                  | 13    | 0,30 | 3 szprycy . . . 3,0    |

Więcej niż 0,30 tuberculini (maximum 0,50) zastrzykuje się tylko w wyjątkowych wypadkach, jeżeli odczyn gorączkowy jest niewielki lub go wcale niema. Do mniejszych dawek trzeba ograniczyć się, jeżeli ciepłota jest podniesiona następnego dnia po zastrzyknięciu, i jeżeli przechodzi poza 39,5°; wtedy bywa pożądana dłuższa przerwa między zastrzykowaniami.

W czasie całej kuracji chorzy pozostają w łóżku, tak długo dopóki trwają te lub inne zjawiska reakcyjne. Równocześnie stosują wcierania i preparaty jodowe, niekiedy thyreoidynę. Czasami po upływie 5—6 miesięcy bywa powtarzany kurs zastrzyki-

wań. Obecność gruźlicy lub chorób serca służy przeciwskazaniem do leczenia.

**BECHTEREW.** O nowom tylno-stopnom sgibatielnom refleksie nogi.

Autor opisuje następujące zjawisko: jeżeli uderzać kilka razy młoteczką po tyle stopy, to następuje rozginanie stopy nawet palców i zginanie całej nogi w kolanie.

Z. Messing.

### NEWROLOG. WIESTNIK T. XVIII. 1911.

**GREKER.** Koordynatornodwigatel'naja funkcija czerwia mozżeczka.

Praca doświadczalna. Autor przytacza całe piśmiennictwo, dotyczące danego zagadnienia. Dochodzi do następujących wniosków: 1) vermis cerebelli jest główną koordynacyjno-ruchową sferą mózdzku, 2) w nim znajdują się ośrodki, powiązane między sobą, które zawiadują ruchami ciała wzdłuż osi poprzecznej, 1) vermis może być drażniony elektrycznością, lecz tylko w płaszczynie strzałkowej (gdy elektrody stawia się we wspomnianej płaszczynie).

**OSIPOW.** Opyt leczenia ischias'a wpryskiwaniami ochłodziennawo solewowo rastwora.

Autor zastrzykiwał 30—60 ccm. szesc. 0,75% rozczyntu soli, ochłodzonego do 0°. Miejsce pierwszego zastrzykiwania—pośrodku między tuber ischii i trochanter major, każde następne o 2—3 cm. niżej wzdłuż nerwu; niekiedy — o 3—4 cm. wyżej i 1—2 cm. więcej ku wewnątrz niż pierwsze zastrzykiwanie. Igła była wkłuwana na głębokość 6 cm.; zwykle wtedy chory odczuwał ból wzdłuż tylnej powierzchni biodra, pod kolanem, aż do pięty.

Z badań swoich autor wyciąga następujące wnioski: Leczenie nerwobólu kulszowego zastrzykiwaniami ochłodzonego rozczyntu soli daje dobre wyniki nawet w przypadkach zastarzałych i najróżnorodniejszego pochodzenia (zakażenie, zatrucie alkoholowe i uraz). Daje dobre rezultaty tam, gdzie inne leczenie nie dało żadnych wyników, przytem nie wymaga specjalnego urządzenia. Dostatecznie zastrzykiwać 50—60, nigdy więcej nad 100 ccm. rozczyntu. Po zastrzykiwaniu w kilka godzin bóle wzmagają się, lecz prędko przechodzą pod wpływem rozgrzewających okładów i mięsienia. Zastrzykiwania można robić nie tylko wzdłuż przebiegu nerwu kulszowego, lecz i tam gdzie są punkty bolesne (nn. glutei, nn. catanei femoris posteriores). W przypadkach zastarzałych trzeba powtarzać wstrzykiwanie kilka razy; autor nie widział przypadków, gdzieby wyleczenie następowało po

1—2 zastrzyknięciach; wyleczenie jest trwałe, lecz zdarzają się nawroty. Przypadki ostre również można leczyć tym samym sposobem, lecz lepiej najprzód spróbować innej metody. Zwykle w kilka godzin po zastrzyknięciu ciepłota ciała zaczyna się podnosić (do 39,0°), trzyma się na tej wysokości kilka godzin; wahania ciepłoty bywają i następnego dnia. Autor nie mógł odnaleźć związku między odczynem cieplikowym i konstytucją chorych; według zdania autora, podniesienie ciepłoty zależy od wpływu chlorku sodu na układ nerwowy za pośrednictwem krwi. Jeżeli dodawać Ca Cl<sub>2</sub>, to wahania ciepłoty występują mniej wybitnie. Dlatego leczyć wspomnianym sposobem należy przeważnie chorych stałych, nie ambulatoryjnych, a gruźlica, wada serca i twardzica naczyń, wogóle te procesy, gdzie są niepożądane podniesienia ciepłoty, służą przeciwwskazaniem dla leczenia zastrzykiwaniami rozczynu soli.

**PEAKSIN.** Materiały po woprosu ob umstwiennom utomlenji uczaszczichsia.

Autor wykonywał badania swoje na uczniach handlowej kazańskiej szkoły, według wskazówek opracowanych Nieczajewym. U wszystkich badanych wykryto ślady zmęczenia; różnego wieku badani dali niejednakowe wyniki. Naprz., uczniowie lat 11 najwięcej męczyli się na początku tygodnia i zmęczenie największe było w środę, inni początkowo dobrze pracowali, lecz największe zmęczenie wykazywali w końcu tygodnia, inni znowu wykazywali stopniowe coraz większe zmęczenie ku końcowi tygodnia. Napięcie umysłowe najsłabsze było u uczniów lat 15.

**LAPINSKIJ.** Mało opisannyja formy ostro razwiwszawosia słaboumja poslie trawmy.

Bardzo dokładny rozbiór piśmiennictwa i opis dwóch własnych przypadków, gdzie było spostrzeganie zupełne zatrzymanie wszelkich procesów psychicznych; stopniowo stan zaczął się poprawiać i oba te przypadki zakończyły się wyzdrowieniem. Autor zastanawia się dłużej nad danymi doświadczalnemi i przychodzi do wniosku, że otępienie pochodzenia urazowego trzeba zaliczyć do cierpień organicznych mózgu; o ile przeważają zmiany organiczne to rokowanie jest złe, o ile zaś przeważają czynnościowe, to staje się ono lepszem.

Z. Messing.

## ZURNAŁ NEWR. i PSYCH. IM. KORSAKOWA 1911 zes. 2—3

**MARKIEŁOW.** K simptomatologii i potogeneza miastenji.

Autor podaje szczegółowy opis spostrzeganego przez siebie przypadku. Powołując się na badania swoje i na dane z piśmiennictwa, autor przychodzi do następujących wniosków. Objaw

wy miasteniczne stoją często w związku ze wzmożoną działalnością tarczycy, rzadziej—ze zmniejszoną lub zmienioną. Autor sądzi, że miastenia zależy nie tyle od zachorzenia jednego gruczołu, lecz od zaburzeń w działalności wielu gruczołów, a z nich przytarczycowe odgrywają największą rolę.

**KNOTTE.** Psychologiczeskija teorji isterji.

Autor poddaje krytyce różne teorie hysterji i broni swojej, którą opiera na zjawiskach irradjacji i antagonizmu. Zbyt silne lub bardzo częste wzruszenia wywołują chorobliwą zmianę pobudliwości ośrodków, wzmożenie pobudliwości jednych (nadczułość, drgawki, przykurczenia, kaprysy i t. p.) i zmniejszenie pobudliwości innych (porażenia, anesteże, amnezje i t. p.) Działaniem irradjacji i antagonizmu autor objaśnia leczniczy efekt psychoterapii: gdy w umyśle chorego zostaje zbudzony dawno przeżyty fakt, to te ośrodki, które znajdowały się pod przygnębiającym wpływem przykrego epizodu życia, niejako wyswobadzają się z pod tego wpływu i następuje wyleczenie.

**DZIERŻYNSKIJ i KOŻEWNIKOW.** Osobaja forma semiejnoj mioklonji (myoclonia familiaris nocturno-atactica).

Dokładny opis rodziny, przedstawiającej jeden obraz kliniczny. Główne cechy cierpienia: 1) rodzinne występowanie cierpienia, 2) drgania, najsilniej wyrażone w czasie snu, nie są ściśle symetryczne i nie synchroniczne, mają charakter miokloniczny, 3) odruchy ścięgnowe są wzmożone, lecz objawu Babińskiego ani objawu stopowego nie było, 4)nieznaczny bezład kończyn dolnych, 5) epileptoidny napad u najstarszej chorej. Autor sądzi, że przyczyny cierpienia należy doszukiwać się w ośrodkowym układzie nerwowym.

**WIACHIREW.** Tabes ili difteriticeskij polineurit.

Objaw Argyl-Robertsona bywa spostrzegany w przypadkach, nie mających nic wspólnego z przymiotem (uraz, stwardnienie rozsiane i t. p.), jak również w pewnych postaciach zapaleń wielonerwowych (alkoholowych). W piśmiennictwie znajdują się wzmianki, że i w zapaleniu nerwów dyfterytycznym był spostrzegany powolny odczyn na światło, gdy inne rodzaje odczynu źrenicowego były zachowane; na zasadzie wspomnianych faktów, jak również i innych danych autor wnioskuje, że objaw Argyl-Robertsona u jego chorych zależał li tylko od zapalenia wielonerwowego i wyłącza wład rdzenia.

**STAROKOTLICKIJ.** K woprosu o wozdziejstwi połowowo instinkta na religju.

W pracy swej autor dochodzi do następujących wniosków: 1) sfera płciowa jest najważniejszym źródłem energii wzruszenio-

wej życia umysłowego, 2) najczęściej wpływowi temu podlega poezja i religia, 3) nastrój religijny pod wpływem zmysłowych pobudzeń, pochodzenia płciowego, wzmacnia się, a abstynencja doprowadza do ekzaltacji, 4) jeżeli krytycyzm osobnika jest niedostateczny, to następuje pomieszanie uczuć religijnych i płciowych, co szczególnie często spotykane bywa u chorych umysłowych, 5) anomalje płciowe, cechujące się chęcią przyczyniania innym lub sobie cierpienia, znajdują odpowiedni wyraz w szukaniu męczeństwa i w prześladowaniach religijnych, 6) tylko religijność, a nie sama religia, jako pojęcie o Bogu i nieśmiertelności, jest związana ze zmysłowością płciową.

**DZAWACHOW.** Utrata i wozstanowienie oszczuszczeni u duszewno bolnych.

Autor stwierdził u chorych z otępieniem zupełny brak jednego rodzaju smaku lub utratę kombinacji różnych smaków; u chorych zaś z ostremi cierpieniami umysłowymi na początku choroby spostrzegał niestałość i niepewność w poznawaniu smaków, później zaś poprawę i najprzód powracało pojęcie o rodzaju smaku, a później—o napięciu. Niepewność rozpoznawania smaków i opisowe określenia — stale były spostrzegane u chorych z otępieniem. U tych ostatnich powonienie albo zupełnie bywa zniesione, albo chory nie nazywa wprost zapachu lecz opisuje go, co u chorych ostrych było spostrzegane rzadko i tylko na początku choroby. Powonienie powraca później niż smak.

Z. Messing.



# TOWARZYSTWA LEKARSKIE.

## TOWARZ. LEKARSKIE WARSZAWSKIE.

### POSIEDZENIA NEUROLOGICZNO-PSYCHJATRYCZNE.

POSIEDZENIE D. 4 LISTOPADA 1911 r.

1) Messing. Pokaz preparatów torbieli mózdzku i nowotworu rdzenia przedłużonego, powikłanego syringomyelią i syringobulbią.

2) Koelichen. Pokaz preparatów nowotworu rdzenia (chromophoroma).

3) Flatau. a) Przypadek urazu kręgosłupa z rozmiękczeniem rdzenia i wylewem krwi do rdzenia.

b) Przypadek nowotworu mózgu z objawami psychicznymi.

c) Przypadek zapalenia kręgów gruźliczego w wieku podeszłym.

d) Przypadek meningitis cerebro-spinalis tuberculosa z porażeniem wiotkiem kończyn dolnych.

4) Bornstein M. Przypadek porażenia Landry'ego (z pokazem preparatów).

5) Bychowski. Przypadek nowotworu kąta mostowo-mózdkowego.

I. MESSING przedstawił szereg mikroskopowych preparatów pnia mózgowego, rdzenia i mózdzku z przypadku, w którym za życia spostrzegano objawy wzmożonego ciśnienia wewnątrzczaszkowego (ból głowy, wymioty, zastoinową tarczę z następczym zanikiem nerwów ocznych, drgawki), osłabienie siły ruchowej kończyn lewych, niezborność ruchów kończyn prawych, zaburzenia czucia położenia w prawych kończynach, bezład mózdkowy. Sekcja wykryła obecność torbieli prawej półkuli mózdkowej, dwa glejaki leżące symetrycznie w tylnobocznych częściach rdzenia przedłużonego w okolicy skrzyżowania piramid, po jednym z każdej strony, i rozrost tkanki glejowej wzdłuż kanału środkowego, resp. na dnie

IV komory, zaczynając od okolicy jąder nerwów słuchowych aż do II odcinka grzbietowego.

W rozrośniętej tkance glejowej naokoło kanału środkowego i na dnie IV komory znajdują się jamy, o charakterze syringomyelji resp. syringobulbji.

Autor wypowiada się za niezależnością pochodzenia syringomyelji od nowotworu. Syringomyelja w danym przypadku nie była rozpoznana. Autor podkreśla możliwość czasowego istnienia syringomyelji bez wybitnych objawów przyzyciowych i powołuje się na swój przypadek, przedstawiony przed 2 laty.

(Streścił mówca).

II. KOELICHEN przedstawił szereg preparatów drobnowidzowych, otrzymanych z nowotworu wewnątrzrdzeniowego. Badanie wykazało, iż nowotwór ten przedstawia chromatoforomat, czyli melanoma malignum. Tego rodzaju nowotwory powstają zazwyczaj pierwotnie w tkankach, posiadających normalnie chromatophory czyli komórki barwnikowe, a mianowicie, w skórze i naczyniówce oka. W układzie nerwowym znajdowano dotychczas w niewielu przypadkach przerzuty tych nowotworów złośliwych. W danym przypadku ani na skórze chorego ani w oczach nic nienormalnego nie spostrzegano, jednakże wobec niemożności dokonania całkowitej sekcji trudno jest twierdzić, że był to w rdzeniu nowotwór pierwotny. Nowotwór zniszczył prawie doszczętnie cały przekrój rdzenia na wysokości od 7-ego szyjnego do 2-go grzbietowego odcinka rdzenia; powyżej i poniżej nowotwór rozrastał się w środkowej okolicy przekroju, rozpychając ocalałe części tkanki nerwowej. Ku dołowi, poczynając od 5-ego odcinka grzbietowego, tkanki nowotworowej nie widać, natomiast aż do odcinków krzyżowych widać wybitną gliozę w słupach tylnych rdzenia i w okolicy szarego spoidła rdzenia. Komórki nowotworowe wrzecionowate lub wielowrostkowe grupują się gniazdami wokoło naczyń krwionośnych; w tropoplazmie ich zbiera się coraz więcej barwnika, w końcu ulegają one rozpadowi, pozostawiając po sobie duże złoże barwnika.

(Streścił mówca).

Higier dowodzi, iż szpary i gliozą rozległą w rdzeniu przemawiają za sprawą wrodzoną i za pierwotnem siedliskiem melanomatu, nie zaś za przerzutem. Wiemy o takich zabłąkanych zarodkach barwnika, które lata całe siedzą ukrycie.

III. FLATAU przedstawił: 1) przypadek urazu kręgosłupa z rozmiękczeniem rdzenia i wylewem krwi do rdzenia (przy wolnym kanale kręgowym).

Chory, 52 letni mężczyzna, spadł z drzewa i stracił przytomność. Porażenie kończyn dolnych i górnej prawej. Osłabienie lewej kończyny górnej. Zaburzenia w oddawaniu stolca i moczu.

Stano b e c n y. Zupełne porażenie wiotkie kończyn dolnych. W kończynach górnych ruchy w stawach namięstkowych i palcowych zniesione, w stawach łokciowych zginanie zachowane, rozginanie zniesione, w sta-

wach barkowych ruchy bardzo ograniczone (z lewej strony lepsze). Porażenie mięśni brzucha. Oddech utrudniony. Ruchy głową normalne. Synkinetja w lewej kończynie górnej synchroniczna z wydechem (zginanie w łokciu oraz szereg drgań pęczkowych w mięśniach zginających łokieć). Znieczulenie nóg oraz tułowia do linii sutkowej, prócz tego znieczulenie na wewnętrznej połowie lewej kończyny górnej. Retentio et incontinentia urinae. Incontinentia alvi. Bolesność kręgów szyjnych, głównie 5-go i 6-go. Odruchy rzepkowe bardzo słabe. Odruch ze ścięgna Achillesa prawego b. słaby, lewego brak. Podeszwowe zniesione. Odruchy ze ścięgna mięśnia trójgłowego słabe, z okostnych brak. Roentgenogram wykazał odłamanie części łuków krzywych 5—6 kręgów szyjnych. Chory umarł w tydzień po wypadku.

Badanie pośmiertne wykazało ruchomość 7-go kręgu szyjnego, naderwanie ścięgna tylnego między 6 a 7 kręgiem oraz złamanie części bocznych 5—7 kręgów szyjnych; kanał kręgowy był wolny. Odłamki kostne nie wchodziły do kanału. Nigdzie nie stwierdzono przemieszczenia kręgów. Wybroczyn krwi nie stwierdzono ani na zewnętrznej, ani też na wewnętrznej powierzchni opony twardej. W okolicy 8 korzenia szyjnego rdzeń zabarwiony na kolor brunatny oraz spłaszczony. Cięcie poprzeczne w tej okolicy wykazało rozmiękczenie całego przekroju, z wyjątkiem wąskich paszków obwodowych przednio-bocznych. Poniżej i powyżej tej okolicy stwierdzono nasiąknięcia krwawe głównie istoty szarej. W okolicy 2-go odcinka grzbietowego widać w prawej połowie istoty szarej jamę wypełnioną krwią (haematomyelia), głównie w rogu tylnym. W 3-im odcinku grzbietowym krwawa ta jama rozsuwa się i zajmuje lewą połowę istoty szarej, rozpycha zarówno takową, jak i otaczającą istotę białą. W 4-tym odcinku grzbietowym krwotok się wyczerpuje. W innych okolicach rdzenia nie stwierdzono hematomielji.

W przypadku tym podkreślić należy fakt, że pomimo braku bezpośredniego uszkodzenia rdzenia przez odłamki kości, powstało w okolicy odpowiadającej urazowi zupełne rozmiękczenie przekroju rdzenia. Następnie, już zaczynając od tego rozmiękczenia w dół, powstała hematomielja na przestrzeni 3—4 odcinków grzbietowych.

W przypadku tym nie zdecydowano się na dokonanie operacji i w rzeczy samej byłaby ona zupełnie bezskuteczną.

## 2) Przypadek nowotworu mózgu z objawami psychicznymi.

Przypadek ten dotyczy 54 letniej kobiety, u której od kilku miesięcy zjawiały się przemijające bóle głowy. Na 5 tygodni przed śmiercią powstały silne bóle głowy, mdłości, dreszcze i wraz z niemi stwierdzono objawy psychiczne. Chora zaczęła postępować opacznie, sól sypała na łożko, zamiast do garnka i. t. d. Z początku chora zdawała sobie sprawę z tego stanu, następnie jednak stan psychiczny się pogorszył, chora zaczęła opowiadać o zdarzeniach nie istniejących. W szpitalu zauważono brak orjentowania się w czasie i w przestrzeni; była albo pobudzona, albo też apatyczna i zamroczona, przeważnie nie odpowiadała na pytania lub też

dawała odpowiedzi niezrozumiałe, czasem widać zahaczanie się mowy, trudność wystawiania się. Czasami żądała aby ją wypuszczono ze szpitala, lecz i wtedy uwaga jej szybko się wyczerpywała i zapadała w stan obojętności i zamroczenia. Ciągłe bóle głowy. Kończynami prawemi chora posługiwała się mniej sprawnie niż lewemi. Tarcza zastoinowa. W dzień przed śmiercią dokonano przekłucia lędźwiowego. Płyn przezroczysty, bez leukocytozy, ze słabo zaznaczonym okresem I Nonnego. Następnego dnia zapadła w sen i zmarła. Nie jest wyłączone, że przekłucie lędźwiowe śmierć przyspieszyło. Badanie pośmiertne wykazało przy palpacji rozmiękczenie lewej połowy mózgu w części potylicowej. W tej ostatniej stwierdzono na przecięciu poprzecznym nowotwór odpowiadający drugiemu zawojowi potylicowemu, leżący tuż u powierzchni mózgowej i drążący do jego głębi. Nowotwór wykazywał wielkość jaja goiębiego i był otoczony tkanką rozmiękłą. Prócz tego cała istota biała lewej połowy mózgowej w części nietylko potylicowej lecz i ciemieniowej była rozmiękłą, o konsystencji galaretowatej i zabarwieniem żółtawem. Badanie drobnowidzowe wykazało wybitne zmiany w gleju (komórki napęczniałe oraz podobne do ameboidnych). Również i spoidło wielkie było w lewej połowie rozmiękłe. Wyraźne wodogłowie wewnątrzne, głównie z lewej strony.

W przypadku tym podkreślić należy wybitne zmiany psychiczne przy małym bardzo nowotworze, umiejscowionym w części potylicowej jednej półkuli mózgowej. Pomimo małych rozmiarów nowotworu stwierdzono bardzo obszerne rozmiękczenie istoty białej, które obejmowało co najmniej tylną połowę półkuli mózgowej oraz część spoidła wielkiego. Rozmiękczenie to powodowało zapewne osłabienie prawych kończyn, pewne zaburzenia mowy i prawdopodobnie zmiany psychiczne. Trudno jest powiedzieć, jaką była przyczyna owego rozmiękczenia (być może toksyczna). W przypadku tym badanie surowicy krwi na próbę Wassermana wypadło dodatnio (chora rodziła 11 razy, zaś 3 razy roniła) również jak w przypadkach nowotworów, ogłoszonych przez Oppenheima, Nonnego i innych

3) Przypadek zapalenia kręgow gruźliczego w wieku podeszłym (z objawami psychicznymi).

Przypadek dotyczy 54 letniej kobiety, która zaczęła gorączkować przed 1½ rokiem (affectio pulmonum). Przed 10 miesiącami—nagle gwałtowne bóle w okolicy szyi i lewej łopatki, przechodzące wzdłuż całej lewej kończyny górnej. Po upływie 3 tygodni—bóle analogiczne w prawej kończynie górnej. Jednocześnie osłabienie kończyn górnych, głównie dłoni. Po 3 miesiącach bóle znikły i pozostało tylko osłabienie kończyn górnych, obrzęk przejściowy stóp. Bóle napadowe w kończynach dolnych, osłabienie z początku prawej, następnie lewej nogi i w przeciągu 2 tygodni porażenie zupełne obu nóg. Od 3 miesięcy zaburzenia w urynowaniu. Przed 3 tygodniami—gwałtowne bóle w części szyjnej kręgosłupa i nagłe zupełne porażenie prawej kończyny górnej oraz tego samego dnia i lewej górnej. Od 4 miesięcy zmiany psychiczne, trudność myślenia i myśli dziwaczne.

idee hypochondryczne i depresyjne; od 2 miesięcy przestała rozmawiać z obcymi.

**S t a n o b e c n y.** Ruchy głową ograniczone i bolesne. Prawa żenica i szpara zwężone. Zupełne wiotkie porażenie kończyn górnych oraz porażenie kurczowe kończyn dolnych. Te ostatnie są prawie stale przykurczone (kolana zgięte, uda przywiedzione) i skrzyżowane. Odruchy rzępkowe wzmożone. objaw Babińskiego dodatni. Odruch złożony otrzymuje się aż do granicy poniżej linii pępkowej. Odruch ten jest zawsze jednostronny. Czucie osłabione do granicy na 3 palce powyżej linii mieczykowej; skrzywienie kręgosłupa w górnej części grzbietowej oraz wybitne zagłębienie poniżej ostatniego kręgu szyjnego; chora trzyma głowę wciśniętą w ramiona. Chora rozmawia z innymi chorymi na sali, natomiast do lekarza nie przemawia ani jednego wyrazu. (Później zaczęła rozmawiać z lekarzem i uzasadniać swoje milczenie tem, że sądziła, że lekarz każe jej zapłacić za wszystkich chorych).

Chora zmarła nagle.

Badanie pośmiertne wykazało w głębi mięśni na wysokości I—III kręgów grzbietowych z prawej strony dużo ropy. Łuki kręgów 5—7 szyjnych oraz 1-go grzbietowego miękkawe. Stwierdzono dużo ropy nad oponą twardą dookoła całego rdzenia od 4—5-go szyjnego do 4-go kręgu grzbietowego. Najwięcej ropy stwierdzono na wysokości 4—5-go kręgu szyjnego od przodu. Trzony były w tej okolicy zmienione (caries). Pachymeningitis hypertrophica anterior w całej części szyjnej oraz górnej grzbietowej. Masy te zgrubiałe są ściśle zrosnięte z oponą twardą, lecz tylko od przodu. Rdzeń w miejscu odpowiadającym tym masom spłaszczony, również jak i korzenie przednie. Badanie drobnowidzowe wykryło granulacje gruźlicze wraz z dużą liczbą komórek olbrzymich.

Jest rzeczą praktycznie ważną, że roentgenogram zmian zapalnych nie wykazał. Próba Pirquet'a wypadła natomiast dodatnio.

Zmiany psychiczne znajdowały się w luźnym tylko związku z cierpieniem podstawowym i nie osiągały tych rozmiarów, jakie napotymano w niektórych przypadkach porażen u starców pochodzenia mózgowego (démence paraplegique senile de l'encéphalite corticale chronique Deny-Lhermitte). Nie jest wyłączone, że zabieg chirurgiczny mógł być wyrzecz wpływ dodatni.

#### 4) Przypadek meningitis cerebrospinalis tuberculosa z porażeniem wiotkiem kończyn dolnych.

Przypadek ten dotyczył 20 letniego mężczyzny, u którego choroba rozpoczęła się przed 4 tygodniami od silnych bólów głowy, bólów w kończynach, brzuchu i stawach. Po tygodniu zaburzenia w urynowaniu (retentio et incontinentia urinae). Przed 4 dniami—nagle pogorszenie: zaburzenia przytomności, zwracanie pokarmów nosem, znaczne osłabienie kończyn górnych i dolnych, ogólny niepokój. **S t a t u s:** Stan ogólny bardzo ciężki, wybitne zamroczenie, mowa nosowa, obustronne opuszczenie powiek, zre-

nica prawa rozszerzona, słabo oddziaływa na światło. Neuritis optica. Sztynność w karku. Osłabienie kończyn górnych. Porażenie wiotkie obu kończyn dolnych. Brak odruchów kolanowych i ze ścięgna Achillesa, podszwo-wych oraz brzusznych. Płyn mózgo-rdzeniowy mętny, pleocythosis (150 w 1 □ m. m.), przeważnie wielojądrowa. Badanie bakterjologiczne nie wykazało żadnych drobnoustrojów. Aglutynacja na meningokokki ujemna. Badanie pośmiertne wykazało zwiększoną objętość mózgu i rdzenia, które mają wygląd spęczniały. Na podstawie mózgu, głównie w okolicy chiasma i mostu, widać wybitne zmętnienie i zgrubienie opon. Komory boczne rozszerzone. Tuberculum solitare w części dolnej ciemieniowej prawej. Zmętnienie opon miękkich i nagromadzenie w nich mas ropnych, szczególnie w okolicy ogona końskiego. Istota rdzenia na przekroju, szczególnie w części grzbietowej i lędźwiowej, rozmiękła. Badanie drobnowidzowe wykazało komórki olbrzymie w tuberculum solitare mózgu oraz olbrzymie nacieczenia zarówno w mózgu jak i w rdzeniu (meningo-myelitis)—w części lędźwiowo-krzyżowej stwierdzono olbrzymie nacieczenie, ogarniające również korzenie. Komórki przednich rogów zmian nie wykazywały. Wobec tego przypuszczając należy, że porażenie wiotkie zostało spowodowane zajęciem korzeni ogona końskiego (n e u r i t i s t u b e r c u l o s a c a u d a e e q u i n a e).

(Streścił mówca).

J u d t z powodu przypadku spondylitis tbc. podnosi trudności rentgenografowania kręgów u starców.

S a w i c k i Br. uważa usuwanie granulacji — za leczenie objawowe cierpień kręgów: ustąpić mogą objawy porażenia rdzenia wskutek ucisku, jednak łatwo tworzą się wówczas przetoki. Przecinanie korzeni—ułatwia usuwania granulacji. Wogóle jednak operowanie na spróchniałych kręgach należy do rzeczy bardzo trudnych, najczęściej jesteśmy bezsilni.

F l a t a u nie zapatruje się tak pesymistycznie na wyniki operacji na kręgach i radzi usuwać granulacje części kręgów spróchniałych, o ile istnieją.

H i g i e r formułuje sprawę interwencji chirurgicznej w ten sposób, że o ile w sprawie gruźliczej kręgów z porażeniami, mimo stosowania środków dyetetycznych, przyrodniczo-lekarskich i ortopedycznych, poprawa nie następuje, to wskazaniem jest otwarcie kanału kręgowego. Higier powołuje się na własny, przedstawiony przed kilku laty, przypadek uciskowego porażenia kilkoletniego nóg, w którym c o s t o t r a n s v e r s o t o m i a M e n a r d a odkryła duży ropień okołordzeniowy. Po jego opróżnieniu bez skrobania ziarniny okołordzeniowej bezwład dolnych kończyn znikł zupełnie.

B r e g m a n twierdzi, iż zniszczenie trzonów kręgowych nie wyłącza operacji i nawet pomyślnego wyniku operacyjnego. Dowodem tego przypadek cierpienia gruźliczego kręgów grzbietowych u młodego chłopca z następczem porażeniem kończyn dolnych i kadłuba, operowany z polecenia B. przez kol. S o ł o w i e j c y k a. Przy laminiektomji znaleziono

zupełne zniszczenie dwóch kręgów grzbietowych, ręka chirurga przenikała swobodnie do klatki piersiowej; zdawało się, że skonsolidowanie się kręgosłupa jest niemożliwe. Wbrew temu jednak chory po kilku tygodniach, zaopatrzony w gorset gipsowy, wyszedł ze szpitala na własnych nogach. W przypadkach podobnych następuje oczywiście skrócenie kręgosłupa, które jednak nie przeszkadza przywróceniu pełnemu przewodnictwa rdzeniowego.

Higier iakkolwiek wierzy w istnienie zmian degeneracyjnych na tle samozatrucia w nowotworach złośliwych, uważa jednak że w przypadku przedstawionym nowotworu części potylicowej jest dziś ryzykownem mówić o zwyrodnieniu toksycznym i łączeniu ogromnego rozmiękczenia z małym guzem, a to z następujących względów: toksemiczne sprawy, od guzów zależne, są zazwyczaj rozsiane, drobne, przeważnie drobnowidzowe, w rdzeniu lub częściej na obwodzie umiejscawiane; w danym zaś razie guz nie jest bardzo złośliwy, jest mały, a rozmiękczenie jest bardzo duże, łączy się bezpośrednio z guzem i umiejscawia się wyłącznie w jednym miejscu jednej półkuli mózgowej. Wobec wieku chorej, wobec znacznych zaburzeń psychicznych, wobec zmian naczyniowych w ognisku rozmiękczenia należy czekać z wnioskiem co do autointoksykacyjnego zwyrodnienia ze strony guza do chwili drobnowidzowego zbadania ogniska chorobowego.

Flatau uważa, że istotnie chodziło tu o sprawę toksyczną. Myelitis i encephalitis toxaemica znane są dobrze w piśmiennictwie.

Higier, z powodu przypadku urazu kręgosłupa, zaznacza, iż nie uznaje za możliwe powstanie rozmiękczenia samoistnego substancji rdzenia przy urazie kręgów. Samoistość jest pozorna i przy złamaniu kręgi przez jeden bodaj moment wywarły dzięki fali urazowej intensywne ucisk na rdzeń, zwężenie jego i ewentualny wylew silny płynu rdzeniowego. Za tem przemawiają też wylewy krwawe w części rdzenia, poniżej rozmiękczenia położone.

Goldflam uznaje za fakt zupełnie możliwy powstanie rozmiękczeń i wylewów krwawych do istoty rdzenia bez uszkodzeń zewnętrznych, uważa zaś za wątpliwe, czy bezład wiotki i atonja są przeciwwskazaniem do zabiegu operacyjnego. Według prawa Bastian'a każdy nagle powstający ucisk całego rdzenia może dać porażenie wiotkie.

Flatau zaznacza, iż bez wątplenia istnieją przypadki i samotkowe widywań, w których, bez jakiegokolwiek uszkodzenia bezpośredniego rdzenia, rozwijało się rozmiękczenie rdzenia i ropne zajęcie opon rdzeniowych.

IV. BORNSTEIN M. omawia spostrzegany przypadek t. zw. porażenia Landry'ego, badany mikroskopowo i pokazuje odnośne preparaty.

Przypadek dotyczył 39-letniej kobiety, dziedzicznie pod względem psychopatycznym obciążonej, mężatki, która już 18 lat temu przechodziła

w ciągu roku stan depresyjny. Na parę miesięcy przed wstąpieniem chorej do szpitala rozwinął się podostro stan depresyjny z urojeniami przeważnie o charakterze somatopsychicznym (hypochondrycznym). Po paru miesiącach trwania choroby i prawie nieustannem głodzeniu się (albowiem wymiotowała niemal wszystko mimo sztucznego karmienia przy pomocy zgłębnika) rozwija się podostro niedowład wiotki kończyn dolnych, który dość szybko wzmaga się do zupełnego porażenia z brakiem odruchów ścięgnowych i skórnych oraz z wrażliwością mięśni na ucisk, z osłabieniem uczucia bólowego i porażeniem pęcherza i odbytnicy. Wkrótce potem (po paru dniach) występuje porażenie kończyny lewej górnej, następnie prawej, choć w stopniu mniejszym. Odruchy z mięśnia trójgłowego są również słabe. Odczyn zwyrodnienia przy bardzo silnych prądach galwanicznych w m. strzałkowym i czworogłowym z obu stron. Tętno słabe—96—100; oddechów 36—40 na minutę. Stan bezgorączkowy. Jednocześnie zmienia się stan psychiczny chorej. Do pierwotnej depresji przyłączają się nowe objawy: występuje dezorientacja co do czasu i miejsca, stan niepełnego splątania, bredzenie i konfabulacje. Przy objawach porażenia nerwu błędnego chora umiera.

Nie wdając się na tem miejscu w szczegółową analizę kliniczną tego niezwyklego przypadku, stwierdzamy tylko fakt niewątpliwy, że mamy tu do czynienia z wstępującem porażeniem kończyn dolnych i górnych, które w ciągu dni kilkunastu przy objawach porażenia nerwu błędnego spowodowało śmierć.

Badanie anatomopatologiczne całego układu nerwowego (mózgu, rdzenia i nerwów obwodowych) dało wynik następujący.

K o r a m ó z g o w a po za nieznaczną chromatolizą niektórych komórek nie wykazała żadnych zmian wyraźniejszych ani w architektonice, ani w włóknach, ani w naczyniach.

R d z eń badany metodami Weigerta, Marchi'ego, v. Giesona również żadnych wybitniejszych zmian nie wykazywał. Stwierdzono tylko, i to z pewnem zastrzeżeniem, pewne przekrwienie rdzenia. Metoda Nissl'a wykryła zmiany w komórkach rogów przednich w postaci chromatolizy rozmaitego stopnia, przesunięcie jądra, zniknięcie wyrostków protoplasmicznych w niektórych komórkach. Przyczem zaznaczyć należy, że zmiany wyrażone były najsilniej w części lędźwiowej, słabiej w szyjnej, zaś w grzbietowej komórki rogów przednich nie wykazywały żadnych zmian.

Co się tyczy charakteru tych zmian w komórkach przednich rogów części lędźwiowej rdzenia, to odpowiadają one temu, co zwykliśmy nazywać zwyrodnieniem wstecznem (retrograde Degeneration) przy istniejących jednocześnie zmianach anatomopatologicznych w odpowiednich nerwach obwodowych.

I istotnie, zmiany pierwotne i zasadnicze stwierdziliśmy w nerwach obwodowych. Badaniu poddano nerwy biodrowy, goleniowy, strzałkowy promieniowy, pośrodkowy i łokciowy. Metody barwienia zastosowaliśmy najrozmaitsze, albowiem oprócz zwykle dotąd wyłącznie prawie stosowanej przy badaniu nerwów obwodowych metody osmium'owej oraz Marchi'go,



zastosowaliśmy w myśl badań eksperymentalno-anatomicznych Dojnikowa metody Nissl'a, Bielschowsky'ego, Manna. Okazało się, że w nerwach świeżych rozszczepionych igiełką i barwionych osmium oraz utrwalonych w płymüllera i barwionych metodą Marchie'go widać wyraźny rozpad otoczek nie myelinowych. Metody Nissl'a i Bielschowsky'ego, pierwszy raz, o ile się zdaje, stosowane w patologii nerwów obwodowych, wykazały zmiany niezmiernie ważne i interesujące. Najprzód wykryła metoda Nissl'a, że wiele naczyń w nerwach obwodowych wykazuje wyraźne nacieczenie komórkami, limfatycznymi i plazmatycznymi, a więc zmiany niewątpliwie zapalne. Dalej, wykryliśmy przy pomocy tych metod olbrzymie bujanie wszystkich elementów komórkowych; t. j. komórek Schwann'a z jednej strony, oraz fibroblastów z drugiej. Metoda Manna wykryła nadto, że w wybujających komórkach Schwann'a odkładają się produkty rozpadu (przeważnie myeliny) analogicznie do tego, jak w stanach zapalnych układu nerwowego ośrodkowego pochłaniają produkty rozpadu komórki glejowe. Wreszcie metoda Bielschowsky'ego wykazała wyraźny rozpad i zanik wyrostków osiowych we włóknach nerwowych; w niektórych miejscach brak zupełnie, w innych widać kępki grube, powstałe z cząsteczek rozpadłego wyrostka osiowego. Mięśnie badane metodą Marchie'go wykazały wybitne zwyrodnienie tłuszczowe, objawiające się w postaci punktów tłuszczowych, układających się wzdłuż przebiegu włókien poprzecznie prążkowanych.

Przypadek ten przedstawia, jak widzimy, interes podwójny: zarówno kliniczny, jak i anatomopatologiczny. Pod tym ostatnim względem wykazuje on, że wstępujące porażenie czyli t. zw. porażenie Landry'ego może zależeć wyłącznie od zajęcia nerwów obwodowych.

Przypadków porażenia wstępującego bez zmian w rdzeniu ogłoszono dotąd zaledwie kilka (Eisenlohr, Hun ze starszych autorów, Goebel, Rolly z nowszych).

Co się tyczy etjologii porażenia wstępującego typu Landry'ego w naszym przypadku musimy zaznaczyć, że było ono niezawodnie pochodzenia autointoksykacyjnego na skutek wycieńczenia, albowiem brak wszelkiego zakażenia, jakoteż zatrucia czy to ołowiem, czy to alkoholem, czy to arsenikiem pozwala nam odrzucić możliwość pochodzenia tego porażenia z zewnątrz.

(Streścić mówca).

Biro w dyskusji zaznacza, iż pod nazwą choroby Landry'ego podciągamy rozmaite postaci chorobowe rdzeniowe typu wstępującego lub zstępującego z przebiegiem bardzo szybkim i zejściem, najczęściej śmiertelnym. Zachodzi kwestja, czy słusznie wliczają w tę postać chorobową wszelkie obrazy z podobnym przebiegiem. Przypadek kol. B. miał cechy kliniczne i anatomopatologiczne, które pozwalają na oddzielenie go od tej postaci. Klinicznie zachodziły w nim zaburzenia czucia i zmiany oddziaływania elektrycznego, a anatomopatologicznie odpowiadały im zmiany w nerwach obwodowych. Chorobę wikały zaburzenia psychiczne. Otóż, czy nie było to zapalenie nerwów wieloogniskowe (polyneuritis) w postaci Korsakowskiej? Takich przypadków spostrzegł Biro kilka.

B r e g m a n zaznacza, iż wstępujący rozwój porażenia spotyka się, acz niezbyt często, i w zapaleniu nerwów obwodowych. Zdaniem mówcy, przedstawiony przypadek również zaliczyć należy do postaci zapalenia wielu nerwów; przemawiają za tem zaburzenia czucia, zmiany pobudliwości elektrycznej, względnie długie trwanie choroby, zaburzenia umysłowe w postaci Korsakowa. Jak to bywa często w przypadkach podobnych, przyjęć należy sprawę intoksykacyjną, która objęła cały układ nerwowy. Zmiany w komórkach rogów przednich uważać należy za pierwotne, nie zaś za zwyrodnienie wsteczne.

H i g i e r twierdzi, iż o ile rzeczywiście w danym przypadku etiologia była autointoksykacyjna, przebieg bardzo szybki i wstępujący, a zejście śmiertelne, to kol. B. słusznie rozpoznaje chorobę L a n d r y'ego, mniejsza o to, czy były zmiany polyneuryczne i objawy psychiczne, przypominające psychozę amnestyczną Korsakowa. Już L e y d e n przed laty kilkunastu klasyfikował chorobę L a n d r y'ego na postaci: poliomyelityczną, opuszkową i neuryczną.

V. MĘCZKOWSKI przedstawił chorego z nowotworem mózgu. F. O. rzeźnik lat 46 miewa od 8 miesięcy bóle napadowe głowy co 5-7-10 dni b. gwałtowne z wymiotami, trwające 1-2 dób. Od 5 mies. stopniowe osłabienie wzroku, wybitniejsze po stronie lewej i stale zwiększające się w czasie napadów bólu głowy. W okresach międzynapadowych czuje się zupełnie dobrze. Dość często doświadcza omamów wzrokowych (widzi wyraźnie na łożku dąb z zielonymi liśćmi) i węchowych (woń zepsutego tłuszczu, spalonej podszwy, spalonego grzebienia). Do szpitala na ulicy Złotej przybył 22 IV 11 z powodu bólów głowy. Badanie przedmiotowe wykazało: b. wybitna tarcza zastoinowa w lewym oku, mniej wybitna, lecz wyraźna, w prawym oku. Lewym okiem liczy zaledwie palce z odległości pół metra, w prawym oku siła wzroku  $\frac{1}{4}$ . Żrenice zachowywały się rozmaicie w ciągu pobytu w szpitalu: to były równe i słabo oddziaływały na światło, to lewa była nieco węższa i słabiej lub zupełnie nie oddziaływała. Nadto niestałe drżenie przy ruchach czynnych w lewej kończynie górnej. Poza tem żadnych zmian w układzie nerwowym i spec. w moczu nie stwierdzono.

Napady bólów głowy w szpitalu były b. gwałtowne i w początku napadu krzyczał, jęczał, później tracił zupełnie przytomność. Po ustąpieniu czuł się zupełnie dobrze: skakał, tańczył, na dowód zupełnie dobrego stanu. W czasie jednego z napadów dokonaliśmy przekłucia łądźwiowego: płyn mózgodzenny płynął pod b. silnem ciśnieniem. Po nakłuciu ból szybko ustąpił i przez 2 tygodnie chory czuł się doskonale. Rozpoznaliśmy nowotwór mózgu bez bliższego umiejscowienia i wodogłowie wtórne wybitniejsze z lewej strony (nowotwór zaś prawdopodobnie z prawej strony).

Wobec coraz częściej występujących napadów bólu głowy i szybko posuwającego się osłabienia wzroku chory został skierowany 24 V 11 na oddział kol. Br. Sawickiego dla dokonania przekłucia komorowego (punctio ventricularis).

12 VI 11 koł. Br. Sawicki dokonał tego zabiegu, wypuszczając z lewej komory koło 40 cent. przezroczystej cieczy. Następnego dnia po przekłuciu u chorego wystąpiło porażenie niezupełne lewych kończyn (łącznie z n. twarzowym). W trzy dni później chory zmarł.

Badanie pośmiertne wykazało: cały prawy zraz skroniowy zamieniony w ciało chełboczące; wewnątrz płyn, na powierzchni cienka ściana, w postaci blaszki. Po stwardnieniu mózgu po tygodniu okazało się: w prawym zrazie skroniowym jama długości 7 cent. zgóry na dół 5 cent. Sciana jamy bardzo cienka, koło 3 milim., szarawa. Dno jamy szarawe, tkanka tworząca dość wyraźnie oddziela się od mózgu. W tkance tej i w otaczającej części mózgu liczne świeże wybroczyny. Badanie mikroskopowe wykazało glioma cysticum lobi temporal. dextri. Lewa komora boczna znacznie rozszerzona, prawa znacznie zwężona.

Przypadek pouczający ze względów terapeutycznych i rozpoznawczych. Przekłucie komorowe, obniżając nagle ciśnienie, spowodowało liczne wybroczyny (hemipares sin.) a następnie śmierć. Liczyć się zatem należy z poważnymi a tak naturalnymi następstwami zabiegu tego, tak polecanego przez licznych autorów.

Pod względem rozpoznawczym dwa objawy (omamy węchowe i zaburzenia źrenicowe) nie mogą uchodzić jako dostateczne różniczkowe objawy, bo mogą występować i przy innych umiejscowieniach. Zresztą nowotwory prawego zrazu skroniowego mogą przebiegać bez żadnych objawów, gdyż możliwe tu zaburzenia słuchowe i węchowe nie są stałe. Przy tym zbiorze objawów poważniejsze znaczenie miałyby niezborność połowicza górna, gdyby objaw ten był po stronie prawej, a nie lewej, jak w naszym przypadku. (Streścił mówca).

Biro zaznacza, iż jednostronne cierpienie zwoju skroniowego nie daje zaburzeń słuchu wskutek kompensaty ze strony zrazu przeciwległego. Jednostronność zastoiny brodawkowej nie może służyć wskaźnikiem do umiejscowienia guza po tej czy po innej stronie.

VI. BYCHOWSKI a) pokazuje czaszkę i mózg chorego, który w ciągu wielu lat cierpiał na częste napady padaczki Jacksonowskiej i któremu dr. Raum usunął przed 5-iu laty nowotwór twardej opony (Por. Bychowski. Przyczynek do rozpoznawania powierzchownych guzów mózgu. Gazeta Lekarska 1907). Chory zmarł w 5 lat po operacji, będąc przez cały czas wolnym od napadów drgawkowych. Ze względu na zaszłe w czaszce i mózgu zmiany i nasuwające się z tego powodu niektóre praktyczne i teoretyczne zagadnienia—pokaz ten będzie szczegółowo ogłoszony w „Neurologji Polskiej“.

b) pokazuje mózg 53 letniego mężczyzny, u którego za życia rozpoznano guz w prawym kącie mózdzko-mostowym. 4 lata przed śmiercią u chorego, który do tego czasu był zawsze zdrowy, wystąpiły przykre sensacje w prawym uchu („woda się łała“, szumi t. p.), a wkrótce potem zupełna prawostronna głuchota bez poprzedzającego wycieku lub urazu. Przed 2 laty zaczął doznawać drętwienia prawej połowy języka, „jakby bibułka leżała na prawej połowie języka“.

I zęby po prawej stronie zaczęły mu się wydawać, jak „obce kołki“. Przeszło rok temu wystąpiły bóle głowy i nudności. Wtedy Bychowski znalazł objawy zastoiny na dnie oczu, co wraz z prawostronną głuchotą wskazywało na sprawę chorobową w prawym kącie mózdko-mostowym. Ogólny zresztą stan chorego był zupełnie zadawalniający, zwłaszcza nie było zaburzeń wzrokowych. Z biegiem czasu bóle głowy i towarzyszące im następnie wymioty stały się coraz częstsze i dokuczliwsze. Zaczął gorzej widzieć, chód stał się niepewnym. I kiedy B. po raz drugi zobaczył chorego w sierpniu r. b. znalazł go w bardzo ciężkim stanie. Od wielu miesięcy leżał prawie nieustannie w łóżku dręczony nieustającymi bólami głowy i wymiotami. Upadek odżywiania przy zachowanej inteligencji i psychice. Opukiwanie głowy nie bolesne. Węch zachowany. Żrenice równe z zachowaniem oddziaływaniem. Drżenie gałek ocznych z lewej strony na prawą. Silne upośledzenie wzroku: w prawym oku obrzękła tarcza z zatartymi brzegami i dużym krwotokiem. W lewym neuritis optica. Zupełny prawie brak odruchu rogówki po stronie prawej. Paresis n. obduc. dextri. Obfity ślinotok z pr. kąta ust (od kilku miesięcy). Wyrazne osłabienie wszystkich rodzajów czucia na prawym policzku, czole i nosie do linii środkowej. Ruchy języka i miękkiego podniebienia bez zarzutu. Po stronie pr. błona śluzowa miękkiego podniebienia i gardzieli mniej wrażliwa, niż po lewej. Prawą połowę języka wrażeń smakowych (słone, słodkie, gorzkie i kwaśne) prawie wcale nie odbiera. Słuch (kol. Marcinkowski) w prawym uchu zniesiony. Odczynu cieplikowego z prawego błędnika wywołać nie można. Błony bębenkowe po obu stronach bez zmiany.

Chory leży na prawym boku, przy leżeniu na lewym doznaje zawrotu. Chód wysoce niepewny, bez tendencji padania w określoną stronę. Odr. kolanowe i ze ścięgna Achillesa, podeszwowo i brzuszne zachowane po obu stronach jednakowo. Objawu Babińskiego niema. Tetno 70—72 równe. Mocz bez zmian. Monorchismus. Jest ojcem 6-ga zdrowych dzieci. Do zakażenia przymiotowego nie przyznaje się. Pił mało.

Rozpoznanie w danym przypadku, zwłaszcza w ostatnim okresie, było jasne. Bóle głowy, wymioty, bezład i tarcze zastoinowe wskazywały na wzmocnienie ciśnienia wewnątrzczaszkowego. Zajęcie zaś prawego nerwu słuchowego i pr. trójdzielnego, zniesienie smaku po stronie pr., drżenie gałek ocznych z lewej na prawą i t. d. wskazywało na prawy kąt mózdko-mostowy. Wobec ciężkiego stanu chorego i zbliżającej się ślepoty leczenie operacyjne było bezwzględnie wskazane. Operację dokonano w 2-ch etapach z przerwą 5-io dniową. Same operacje chory zniósł zupełnie dobrze. Przy drugiej operacji obnażono z twardej opony prawą półkulę mózdku, którą powoli i ostrożnie wyważono na zewnątrz, oglądając przestrzeń kątową między piramidą kości skalistej, podstawą potylicy i mózdzkiem. Gdy docierano do krawędzi kości skalistej raptem bryzgnęło kilka cm. przezroczystego płynu. Pomimo kilkakrotnego obejrzenia i obmacywania palcem odnośnych okolic na guz nie natrafiono. Po operacji wystąpił szczykościsk (wskutek podrażnienia nerwu trójdzielnego), co utrudniało przy-

mowanie pokarmów. Ogólny stan był pomimo to względnie zadawalniający. Na bóle głowy nie narzekał. Siódmego dnia po drugiej operacji wystąpiły objawy zapalenia płuc nieżyłowego po stronie prawej z tyłu. Ciężota zaczęła się podnosić i 14 dnia po drugiej operacji doszło do 38° przy tętnie 130. Przy opatrunkach stan rany był zadawalniający. 17-go dnia po 2-jej operacji nastąpiła śmierć. Badanie pośmiertne wykazało obecność twardego guza wielkości włoskiego orzecha, między przednią powierzchnią prawej półkuli mózdzku, mostem i tylną powierzchnią kości skalistej. Guz zrosnięty był mocno z powierzchnią kości skalistej i z miękką oponą mózdzku. Prawie cała prawa połowa mostu ściśnięta jest nowotworem. Na bocznej powierzchni guza rozsiane włókna rozplaszczonych nerwów (prawdopodobnie słuchowego i trójdzielnego). Objawów zapalnych w mózgu niema. Drobnowidzowe badanie nowotworu wykazuje włókniki.

Przypadek ten zasługuje na uwagę i ze względu na przebieg kliniczny i nieudany zabieg chirurgiczny. Pod względem klinicznym ciekawą jest okoliczność, że zaburzenia smaku wystąpiły o cały rok wcześniej niż t. zw. objawy ogólne (bóle głowy, wymioty). I jakkolwiek dotychczas udział nerwu trójdzielnego w przeprowadzeniu wrażeń smakowych nie jest jeszcze dokładnie zbadany (po usunięciu zwoju półksiężycowatego u niektórych chorych smak zostaje zniesiony na całej odnośnej połowie języka, u niektórych tylko na przedniej części, u niektórych zaburzeń smaku z biegiem czasu wcale niema), to w każdym razie omawiany przypadek świadczy, że zaburzenia smaku [mogą być jednym z bardzo wczesnych objawów ucisku na nerw trójdzielny, co przy obecności t. zw. ogólnych li tylko objawów uciskowych może ułatwić umiejscowienie nowotworu w kącie mózdzko-komostowym nawet wtedy, kiedy zaburzeń słuchu niema. Zaburzenia smaku w nowotworach w tylnej jamie prawdopodobnie nie są zbyt rzadkie, skoro B. spostrzegał je w przeciągu ostatnich 2-eh lat 3 razy. W jednym przypadku z niezawodnymi objawami nowotworu w kącie mózdzko-komostowym parestezje w języku wystąpiły, jak chory wyraźnie zazaczył, 6 mies. wcześniej, niż zaburzenia słuchu. Zwraca na siebie uwagę i ta okoliczność, że pomimo tak długotrwałego ucisku na nerwy słuchowe i trójdzielny nie było żadnych objawów, któreby wskazywały na ucisk na nerw twarzowy, co zresztą spotyka się i w innych analogicznych przypadkach.

Zastanawiając się nad przyczyną nie wykrycia nowotworu podczas operacji, B. sądzi, że pod pewnym względem wprowadził tu w błąd ten ograniczony zbiornik płynu, na który się natratiło. Mając bowiem na względzie kazuistykę o t. zw. meningitis serosa circumscripta sądzono, że ma się tu do czynienia z podobnym przypadkiem; okazuje się więc, że obecność takiego ograniczonego zbiornika płynu nie wyłącza jeszcze istnienia nowotworu. Należy zresztą dodać, że w danym przypadku guz był znacznie posunięty ku przodowi, co utrudniło jego odnalezienie. Ztąd też wynika, że operując w tej okolicy należy zrobić otwór trepanacyjny o ile można szeroki zwłaszcza na zewnątrz, żeby mózg zupełnie swobodnie podważyć mózdzek we wszystkich kierunkach.

(Streścić mówca).

Sawicki podnosi trudności przeszczepiania opony twardej wskutek tworzenia się zrostów (synecbiae). Tam gdzie powłoki skórne i mięśniowe na czaszce są grube, a więc w części skroniowej i potylicowej, radzi kość usuwać.

Sekretarz St. Kopczyński.

POSIEDZENIE DNIA 18 LISTOPADA 1911 r.

1. Jaroszyński. Przypadek natręctwa myślowego czy omamów wrzekomych.
2. Higier. b) Przypadek skurczu torsyjnego lub dystonii *musculorum deformantis*.  
b) Przypadek zapalenia pozagałkowego nerwu ocznego u starca.
3. Sterling. Przypadek ostrego zespołu opuszkowego w przebiegu białaczki limfatycznej.
4. Lipsztat. Przypadek poliomyelitidis, symulujący dystrofię mięśniową.

I. JAROSZYŃSKI przedstawił przypadek natręctwa myślowego czy omamów wrzekomych.

Chory, lat 38, (obserwowany przez czas dłuższy wspólnie z kol. Kopczyńskim) dziedzicznie nie obarczony (rodzice pobrali się w kuzynostwie). W dzieciństwie miewał od 5 roku konwulsje epileptyczne (?); podobno po wypędzeniu solitera wyleczył się na te drgawki w r. 12-tym. Od 14-go roku onanizował się. W tymże okresie miewał skrupuły religijne. Uczył się w szkole średniej w ciągu lat 3-ich, potem uczył się prywatnie. Zajmował się gospodarstwem w ciągu kilku lat, mając podobno pewne zdolności do interesów. Od kilku lat nie pracuje z powodu choroby obecnej. Od kilku lat miewa też krótkotrwałe omdlenia, w ciągu których traci przytomność. Sądząc z opowiadania żony, są to napady petit mal. Żonaty od roku. Dziecko zmarło po urodzeniu (konwulsje). Jedno poronienie.

Choroba zaczęła się w 28 r. życia bez żadnego powodu. Podczas modlitwy zaczęły mu przychodzić nieprzyzwoite myśli, których nie mógł się pozbyć; po jakimś czasie myśli te zaczęły przybierać postać halucynacji, gdyż wydawały mu się idącymi zzewnątrz. Np. gdy się modlił i mówił: „W imię Ojca i Syna“,—słyszał jednocześnie: „sukin syna Apuch-tina“. Albo „modlitwa—brzytwa“. „Wierzę w Boga—czy w dogę?“ „Chce mi się płakać—czy przez Boga na koniu skakać“. „Żona—wrona“. „Sakramenty—woły zdechnięte“. „Pan Bóg w niebie—koń się grzebie“. „Matka Boska—czy ty jałoszka?“ i t. d.

Prócz tych wyrazów, słyszanych zzewnątrz, które chory sam nazywa „halucynacjami“, doświadcza on również i idei natrętnych, określając to, „że mu myśli bezbożne przelatują po głowie i nie może ich odpędzić“, np. „Niepokalanie Poczęta“ — myśli wówczas: „stłukłbym obraz święty“ i t. d.

Chory jest człowiekiem bardzo religijnym i dlatego bardzo cierpi z powodu tych prześladowających go myśli i głosów. Prócz tego lubi się bardzo leczyć i ma kult względem lekarzy i właśnie względem nich ma również natrętne halucynacje: „o Somerze — soliterze“, „Dydyński — Św. Dydak“, „Kopczyński — kopciem smarowany — przyłóż go na rany“, „Jarecki — pieprz turecki“, „Jaroszyńskiego — wieprza obstałowanego — a czy ci zdechł“ i t. d.

Wogóle chory zauważył, że ma te „przytyki“ i „nieprzyzwoite prześmiewania i porównywania“ zwłaszcza względem tych osób, które więcej szanuje i poważa (księża, lekarze, święci i t. d.).

Chory wyraźnie zaznacza, że te „przymawiania“, jakkolwiek odpowiadają jego własnym myślom (jakby coś podsłuchiwało i odzywało się, jakby ktoś się przekomarzał), jednak są wyraźnie słyszane przez niego, jakby mówione z zewnątrz; przyczem w części udaje mu się te głosy umiejscowić gdzieś blisko koło uszu, albo nad głową, lub z dołu. Nieraz np. z dołu słyszy „dobre myśli“, a z góry — „złe myśli“, i jedne z drugimi walczą. Jednak to rzutowanie głosów nazewnątrz jest słabe, chwilami chory wyraźnie podaje, że to są głosy znajomego, albo kuzyna, a chwilami przyznaje, że to są jego „własne głośne myśli“. Najtrafniejsze, zdaniem jego, określenie jest, że to jest „jakby echo jego własnych myśli“.

Charakter tych natrętnych halucynacji jest prawie zawsze rymowany, albo skojarzony na zasadzie zewnętrznego kojarzenia (zbliżając się do t. zw. „gonitwy wyobrażeń“), nap. 1) z powodu nazwiska „Dąbrowski“ chory ma nast. szereg natrętnych halucynacji: „Dąbrowski — marsz z ziemi włoskiej do polskiej — Rzym — o pacierzu — Eifel wieżo — Pius Święty — wół zdechnięty — sakramenty i t. d.“ 2) z powodu „dziecka“, które mu się urodziło: „Dzieciątko Jezus — Syn Boży — ulica Hoża — Matka Boża — modlić — podlić — religii nauka — czy nie suka? — wierzę w Boga — a może w dogę? — psy — słuchaj św. Mszy i t. d.“.

Chory stara się walczyć z temi bezbożnymi i sprośnymi głosami (niektóre nie nadają się wogóle do powtórzenia), pragnąc je odpędzić. W tym celu używa t. zw. zapobiegają: np. podczas n. odlitwy mówi: „zasłoń Panie Matkę Boską, a zniwecz jałozkę“, albo modli się w ten sposób: „li Matka Boska“ („tylko“ — starając się tem zażegnać bezbożne rymowanie). Dawniej ta samoobrona mu istotnie pomagała, obecnie pomaga mniej.

Badanie przedmiotowe żadnych zmian organicznych w układzie nerwowym nie wykazuje. Pod względem psychicznym chory jest w pewnym stopniu ograniczony pod względem umysłowym, co jednak trwa od urodzenia, sądząc z opowiadań otoczenia (debilitas). Poza tem żadnych urojeń nie wypowiada, zachowuje się taktownie, pamięta dokładnie wszystkie fakty z dzieciństwa i późniejsze. Robi wrażenie raczej dziwaka, opanowanego przez te natrętne głosy, ciągle pochłoniętego ich analizowaniem.

Streszczając się, mamy do czynienia z chorym, cierpiącym na pa-

daczkę w niewielkim stopniu, nie umysłowym, nie doznającym żadnych urojeń, u którego od kilku lat rozwinęły się idee natrętne o treści bezbożnej i sprośnej, stopniowo przechodzące w halucynacje, będące żywym uzmysłowieniem tych że myśli natrętnych. Halucynacje te są świadome t. j. chory uświadamia sobie dokładnie, że głosy, które słyszy, nie pochodzą od rzeczywistych osób, a są objawem chorobliwym. Halucynacje te nadto są natrętne, t. j. symbolizują własne jego myśli, których doświadczał dawniej bez ich eksterjoryzacji nazewnątrz; dlatego też względem tych omamów chory stosuje tę samą samoobronę w postaci „zapobiegania“, co dawniej względem myśli natrętnych.

Nie są to omamy prawdziwe, gdyż wprawdzie istnieje rzutowanie nazewnątrz i jest żywość postrzeżenia oraz poczucia obcości słyszanych głosów, ale omamy te nie mają cechy obiektywności, t. j. chory nie wierzy, aby te głosy pochodziły od osób, może kontrolować ich niezeczywistość innymi zmysłami. Jeżeli przyjmiemy określenie omamu przez Griesingera, że „halucynacje są to obrazy podmiotowe, ulegające projekcji nazewnątrz i uznane przez chorego za obrazy obiektywne i realnie istniejące“, to w danym przypadku nie mamy do czynienia z prawdziwymi halucynacjami.

Z drugiej strony nie są to typowe myśli natrętne, gdyż wprawdzie myśli te mają charakter bluźnierczy i sprośny, jak w wielu objawach psychastenicznych. np. w koprofalji (gdy chory wypowiada nieprzyzwoite wyrazy, tak jak w danym wypadku je słyszymy), albo chorobliwych popędach (impulsach),—ale nietypowem dla idei natrętnych jest to, że chory ma wrażenie ich „obcości“, t. j. nie uznaje ich za swoje, oraz myśli te są tak żywo uzmysłowione pod względem wyobraźniowym, że chory nazywa je halucynacjami.

Dalej, objaw chorobowy w tym przypadku zbija się do t. zw. omamów rzekomych, opisanych przez Hagena i Kandńskiego pod mianem pseudohalucynacji, a przez innych nazywanych: halucynacjami psychicznymi (Baillarger), haluc. abstrakcyjnymi (Kahlbaum), hal. apercypcyjnymi (Kraepelin). Omamy takie spotykają się w psychozach padaczkowych, w stanach degeneracyjnych i polegają na „głosach wewnętrznych“, które się słyszy jakoby „u chem duszy“, przyczem towarzyszy temu pewne rzutowanie nazewnątrz i żywość postrzeżenia. Kandński, który sam doświadczał tych halucynacji, opisuje to w ten sposób: „Ktoś mi w głowę i w uszy głosy wkłada; gdy skierowuję uwagę na przedmiot obojętny, wówczas głosy znikają“. — „Widzę obraz jakby w duszy, oczami duchowemi,—obrazy te są pozbawione charakteru obiektywnego, podobne do wspomnień i wyobrażeń fantazji, od których różnią się żywością zmysłową“. Słowem, w pseudohalucynacjach chory wie, że objaw ten jest sztuczny, chorobliwy, że nie odpowiada mu żadna rzeczywistość i dlatego nie przyjmuje go za postrzeżenie i nie może ściśle lokalizować w przestrzeni. Inni autorzy, jak Köppen, Probst, Döllken opisali objaw „głós nego myślenia“ (Gedankenlautwerden), polegający na doświadczaniu „myślowych wewnętrznych głosów“, jakby „głoś-



nego echa swoich własnych myśli“ i objaw ten oddzielają od omamów prawdziwych, a zbliżają do pseudohalucynacji (Meynert).

Właśnie przypadek przedstawiony najbardziej się zbliża do tego typu omamów rzekomych, przyczem jednak różni się on od nich tem, że treścią ich są myśli natrętne o charakterze sprośnym i bezbożnym. Wprawdzie w przypadku Probst'a również głosy powstawały podczas modlitwy i również wyrazy były treści bluźnierczej, ale niema w nim tak ścisłego związku pomiędzy tymi głosami, a ideami natrętnymi, jak w naszym przypadku.

Najwięcej przypadków analogicznych znajdujemy w piśmiennictwie francuskim, w pracach Janet'a, Séglas'a, Raymond'a i Aunaud'a. Autorzy ci nazywają objaw ten omamami rzekomymi natrętnymi (pseudo-hallucinations obsedantes), stanowczo oddzielając go od omamów prawdziwych (niekompletność percepcji, krytyczne odnoszenie się chorego i t. p.). Omamy te symbolizują myśli natrętne, dlatego też Janet nazywa je symbolicznymi. Omamy takie mogą być i w dziedzinie wzroku: naprz. w przypadku Janet'a matka, mająca obawę zabicia dziecka, po pewnym czasie poczęła widzieć przed sobą nóż, którego się tak obawiała; w innym przyp. chory, cierpiący na natręctwo sprośności, widział hostję na narządach płciowych i t. p.

Janet i Sollier uważają słusznie, że w myśli natrętnej, potęgującej się co do nasilenia, może się rozwijać zarówno pierwiastek ruchowy (co doprowadza do popędów chorobliwych, impulsów, tików), jak pierwiastek czuciowy, wyobrażeniowy, co doprowadza do omamu rzekomego, symbolizującego tę myśl natrętną. I właśnie natrętne omamy rzekome u przedstawionego chorego najbardziej co do genezy psychologicznej odpowiadają koprolalji: w tej ostatniej bowiem chory wymawia myśli natrętne (spotęgowanie się jej składnika ruchowego), a w omamach rzekomych chory słyszy tę myśl natrętną.

Przypadek ten zatem należy zakwalifikować do ciężkiej psychastenji na tle padaczkowym (u chorego o pewnym niedorozwoju umysłowym wrodzonym) z objawami myśli natrętnych o treści sprośnej i bezbożnej, w których rozwój cierpienia spotęgował pierwiastek wyobrażeniowy w dziedzinie słuchowej.

(Streścił mówca).

Gajkiewicz zna chorego od 30 lat, już wtedy miał chory napady, które na czas dłuższy ustawały pod wpływem sugestji.

Wizel uważa termin natręctwa za niewłaściwy, zaleca: natrętność lub opętanie. W danym przypadku widzi psychastenję z dążeniem natrętnem do skojarzeń.

Wisłocki zna chorego od lat 10, chory wtedy czuł jeszcze w sobie owe halucynacje, dziś je rzutuje na zewnątrz. Charakter tych omamów był wówczas wyraźnie natrętny, t. j. symbolizował myśli natrętne chorego i chory sam wówczas jasno to sobie uświadamiał.

Sterling naznacza, iż przypadek niewątpliwie należy do kategorii t. zw. „Zwangsirresein“, które powikłane jest padaczką, zaś spostrzegane w nim omamy do kategorii t. zw. „hallucinations conscientes“, opisanych przez francuskich autorów, które najprawdopodobniej są identyczne z opisanymi przez Kandinskiego zjawiskami. S. spostrzegł analogiczne halucynacje świadome w przypadku migreny, powikłanym padaczką. Co dany przypadek wyróżnia w sposób interesujący, to tendencje do występowania t. zw. „zewewnętrznych skojarzeń“: dźwiękowych a wreszcie rymowanych oraz pewne cechy przypominające lekkie postaci gonitwy myślowej. Są to objawy dla natręctwa myślowego zgoła niecharakterystyczne i zasługują na bliższą analizę specjalnie asocjacyjną metodą Jung'a. Utożsamianie owych „halucynacji wrzekomych“ z t. zw. objawem „Gedankenlautwerden“, jak to czynią kol. Jaroszyński i kol. Higer, jest zdaniem S. niesłusznym, gdyż t. zw. „Gedankenlautwerden“ nie polega bynajmniej na tem, że chory słyszy własne myśli, natomiast zdaje się choremu, że jego myśli są słyszane przez innych, jest to objaw o poważnym znaczeniu rozpoznawczem niemal patognomoniczny dla *dementia praecox*, będący wyrazem t. zw. *Beziehungswahn*“ i niemający nic wspólnego z zjawiskiem halucynacji wrzekomych.

Lapiński omawia przedewszystkiem, co należy rozumieć pod omamami, wrzekomymi omamami i ideami natrętnymi. W myśl tych określeń Ł. idei natrętnych u danego chorego nie widzi. Następnie Ł. wskazuje na bezowocność prób ścisłego różniczkowania tych objawów. Na dowód Ł. przytacza dane z piśmiennictwa i swój własny przypadek, gdzie początkowe omamy przeszły z czasem w omamy wrzekome, by w końcu ustąpić miejsca ideom natrętnym. Nie należy również przypisywać wielkiej wagi faktowi, że przedstawiony chory uświadamiał sobie chorobliwe pochodzenie owych omamów: zdarza się to często u umysłowo chorych. Wreszcie Ł. wobec istniejącego otępienia, wobec obojętnego traktowania przez chorego swych omamów, wreszcie wobec istnienia t. zw. omamów wrzekomych, przypuszcza coś więcej, jak psychastenję, mianowicie otępienie wczesne jeszcze i dlatego, że takie omamy najczęściej spotykają się w *dementia paranoides*.

Bornstein widzi w danym przypadku natrętne myśli i wrzekome omamy, wrzekome dlatego, że nie posiadają cech realności.

Higer twierdzi, że podział halucynacji na rzeczywiste, wrzekome i apercypcyjne jest stary, że nauka w tym kierunku od lat 15-tu niewielkie zrobiła postępy i że klinicznie nie zawsze się te grupy rozróżnić od siebie dają. Patogenetycznie ciekawą jest ta kategoria jednostronnych pseudoahalucynacji, które powstają u psychopatów na tle cierpienia obwodowego (zaćmy, zapalenia ucha wewnętrznego). Usunięcie czopa woszczku z ucha wyleczyło już nieraz takich chorych z halucynacji. Nie mniej ciekawe są omamy zmysłu mięśniowego w muskulaturze fonacyjno-artykulacyjnej, wywołujące też wrzekome halucynacje w postaci natrętnego opętanego wymawiania wewnętrznego wyrazów. Pewną odmianę zjawii-

ską tego nazwał w swoim czasie Köppen „Gedankenlautwerden“. Objaw ten w demonstrowanym przypadku wyłączyć się nie daje.

Jaroszyński odpowiada Łapińskiemu: chory przedstawiony nie cierpi na chorobę umysłową, a jest raczej ograniczony pod względem inteligencji (debilitas wrodzona), co jednak nie potęguje się i wogóle jest w stopniu nieznacznym. Urojeń żadnych nie wypowiada, orientuje się dobrze, pamięć zachowana. Jest tylko tak opanowany przez omamy wrzeczne o treści natrętnej, że jest tylko niemi zajęty, ciągle o tem mówi do otaczających i to mu nie daje pracować. Omamy te nie są prawdziwe, gdyż jakkolwiek zdarzają się chorzy z prawdziwymi omamami, którzy, wyraźnie mówią, że cierpią na halucynacje (pierwiastek świadomości), to jednak te omamy mają zawsze charakter obiektywny, wyraźnie umiejscowione są w przestrzeni i chory zawsze uznaje, że przyczyna ich nie mieści się w ich stanie chorobliwym, a jest nazewnątrz. Tego w przypadku demonstrowanym niema, a nadto poza omamami są wyraźne myśli natrętne, które mają taką samą treść sprośną i bezbożną. Zresztą kol. Wiśłocki, który obserwował chorego 10 lat temu, wyraźnie zaznacza, że wówczas omamy były daleko mniej wyraźne, gdyż chory jeszcze uświadamiał sobie, że te głosy to są jego własne myśli.

II. HIGIER przedstawił: 1) przypadek zapalenia pozagałkowe go nerwu ocznego u starca. Nawiązując do szeregu chorych, dawniej przez siebie przedstawionych z zapaleniem pozagałkowym nerwów wzrokowych, Higier na kilku pacjentach, starszych wiekiem—między 65 a 70 laty, usiłuje wyodrębnić pewną złośliwą grupę tego cierpienia, charakterystyczną dla wieku podeszłego. Początek jest ostry, rozwój szybki, zejście *quo ad ameliorationem* absolutnie złe. U wszystkich choroba zaczyna się od bólów w głębi oczodołów, od osłabienia wzroku na obu oczach, które w ciągu 12 do 36 godzin przechodzi w ślepotę zupełną. Okres skotomatu ośrodkowego, przemawiający za zajęciem pęczka tarczowo-plamkowego (*pupillo-makuläres Bündel*), jest bardzo krótkotrwały, a rozszerzenie maksymalne i absolutny brak odczynu świetlnego źrenic są już wyraźne w pierwszym dniu. Danych etjologicznych nigdzie nie udaje się wykryć, energiczne i systematyczne leczenie nie daje żadnych wyników. Dłuższa obserwacja tych chorych (od roku do 8 lat) nie wykryła żadnych chorób organicznych oraz żadnych zakażeń i autointoksykacji. Dno oka, z początku normalne, stopniowo zdradza postępujący zanik nerwu.

Sterling zwraca uwagę, że w wieku starszym po za pozagałkowym zapaleniem nerwów i t. zw. „amaurozą apoplektyczną” ślepotą rozwinać się może w sposób przewlekły na skutek ucisku na nerwy wzrokowe zgrubiałych naczyń na podstawie czaszki, jak to miało miejsce w przedstawionym przed 2 laty przez S. w sekcji neurologicznej przypadku padaczki na tle miażdżycy tętnic mózgowych.

Endelman podkreśla rzadkość podobnego cierpienia u osób starszych. Istota sprawy nie jest zbadana; czy to istotnie *neuritis* nie wie-

my; w przypadkach podobnych nie sposób wyłączyć tętniaków na podstawie czaszki.

Flatau twierdzi, iż niewątpliwie istnieją przypadki cierpienia nerwu ocznego pozagałkowego na tle stwardnienia tętnic. Wtedy choroba rozpoczyna się nagle, jakby apoplektycznie, często z utratą przytomności, która wkrótce wraca. Bolesności gałek ocznych F. w podobnych razach nie spotykał. Neuritis retrobulbaris w pojęciu dawnych autorów spotyka się rzadko.

Higier w odpowiedzi zwraca uwagę, iż wyraźnie zaznaczył, że początek ślepoty nie był nagły, momentalny, z utratą przytomności, jak to bywa czasem przy wylewach na podstawie mózgu, w haematoma durae lub w zakrzepach art. cerebri post. z obrzękiem obu zrazów potylicznych. Zresztą stała bolesność oczu przy ruchach gałek i obraz wzornikowy decydowały o rozpoznaniu neuritis retrobulbaris. w wieku podeszłym przebiegającej niestety nader złośliwie. Zkąd ta złośliwość w przebiegu, trudno określić: może wpływa na to stwardnienie naczyń siatkówkowych. Wiemy wszak, że i psychozy w starszym wieku przebiegają nieco złośliwiej dzięki zmianom naczyniowym w mózgu, utrudniającym wyrównanie zmian naczynioruchowych.

2) przypadek skurczu torsyjnego czyli dystoniae muscutorum deformantis. 22 letnia panna. Poród prawidłowy. Zaczęła chodzić i mówić na początku 2-go roku życia. Nigdy nie chorowała, pracowała zawsze ciężko w biedzie i nędzy. Przed 3 lata zaczęły się ruchy mimowolne w mięśniach karku, które stopniowo objęły i kończyny lewe. Ostatnio objawy ze strony kończyn lewych złagodniały a przeniósł się ruchy na kończyny prawe. Drgań, drgawek i bólów nie było. Pochodzi z rodziny zdrowej. Obecnie rodzice w wieku podeszłym chorują: ojciec dotknięty jest otępieniem starczym, matka drżąca z kłą.

Stano obecny: Tu i owdzie mimowolne drganie warg. Dotykanie palcem końca nosa udaje się z prawej strony, jest niezgrabne z lewej. Mięśnie szyji i karku stale wykonywują ruchy mimowolne, które w spokoju nieco się zmniejszają, we śnie i w ciągu pierwszych kilku minut po obudzeniu się znikają, podczas wzruszeń psychicznych, zwłaszcza przestraszenia, nieco się potęgują. Toniczno-kloniczne ruchy mięśni szyjowych i barkowych umiejscawiają się obecnie głównie po stronie prawej, wywołując przechylenie twarzy w górę i lewo, a głowy w tył. W napadowych i przemijających skurczach biorą też udział poszczególne mięśnie krzyża, brzucha i prawych kończyn zwłaszcza mięśnie bliżej tułowia położone i zginacze. Wskutek tych skurczów występują przemijające zniekształcenia kręgosłupa we wszystkich jego odcinkach, zwłaszcza w szyjowym i lędźwiowym. Mniej się uwydatniają zaburzenia w chodzeniu, o których chora ciągle wspomina. Nieco hypotonji w mięśniach. Z przebiegu godnym zaznaczenia jest, że chora jest osobnikiem zupełnie zrównoważonym, nie zdenerwowanym pomimo postępu cierpienia, które uczyniło pacjentkę absolutnie niezdolną do żadnej pracy fizycznej.

Higier, wyłączając histerję, *maladie de tics*, *torticollis*, paramyotonję, myotonję i tężyczkę chroniczną, rozpoznaje to cierpienie, które ostatnio Ziehen jako *tonische Torsionsneurose* opisał, a Oppenheim mianem *Dysbasia lordotica progressiva* oraz *Dystonia musculorum deformans* ochrzcił. Wszystkie te nazwy są niezbyt fortunne. Ziehenowska podsuwa myśl nerwicy. podczas gdy choroba ta, stale postępująca i bez wahań przebiegająca, jest prawdopodobnie cierpieniem organicznem, a Oppenheimowska przez wysunięcie na pierwszy plan dysbазji wyłącza za jednym zamachem przypadki w rodzaju przedstawionego, w którym pierwsze objawy przez rok cały umiejscawiały się wyłącznie w muskulaturze szyi, karku i tułowia, wywołując przedewszystkiem lordozę szyjową bez zaburzeń w chodzeniu. W nazwie *dystonia muscularis deformans* wyraz „*muscularis*” jest również zbyt techniczny, gdyż dystonia jedynie mięśniową być może. Po za tem należy się liczyć z tem, że dopóki definicja atetozy nie jest ściśle określona, to zawsze przypadki dystonii i torsji w rodzaju wzmiankowanych nie dadzą się ściśle rozróżnić od samoistnej *athetose double* wieku młodzieńczego, umiejscawiającej się w większych mięśniach kończyn i tułowia.

Kopczyński widzi w danym przypadku przedewszystkiem *torticollis mental* Brissaud'a, w którym jako współruchy występują skurcze w mięśniach karku i tułowia, wywołując wtórne przegięcie kadłuba.

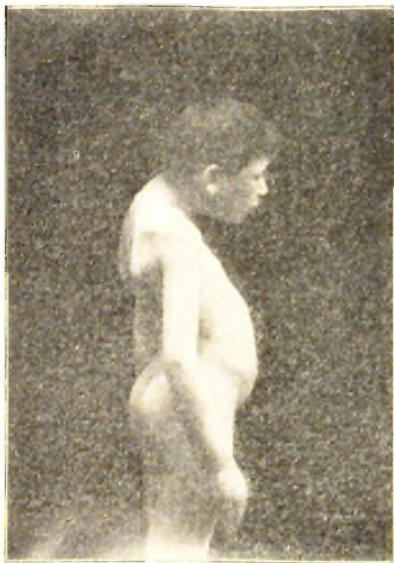Flatau przypomina, iż podobne cierpienie opisał Ziehen. Dany przypadek nie przedstawia bynajmniej podwójnej atetozy, tu bowiem nie widzimy ruchów atetotycznych w kończynach, ani też ruchów w twarzy, brak tu objawów organicznego cierpienia mózgu, inteligencja chorej bez zarzutu; nie jest to więc przypadek dystonii zniekształcającej, a raczej jest to *torticollis spasmodicus* i lordozę należy tu uważać za wtórną.

Higier w odpowiedzi podkreśla stopniowe rozprzestrzenianie się sprawy chorobowej po obu stronach, hypotonję mięśni, brak momentu psychicznego.

III. J. LIPSZTAT przedstawił przypadek *poliomyelitis anter. acutae*, symulujący dystrofię mięśniową.

11 letni I. R. z wyglądu robi wrażenie dystrofika: *kyphoscoliosis* w szyjowej i górnej piersiowej części kręgosłupa, *lordosis* w części lędźwiowej, opadająca głowa, zapadłe piersi, opuszczone barki, wystające łopatki, wyraźne zaniki mięśni pasa barkowego obustronnie (nad i podgrzebieniowego, kapturowego, piersiowego, zębatego i in.) wszystko to tak ludzaco przypomina dystrofika, że — gdy dziwnym zbiegiem okoliczności zjawił się w jednym i tym samym czasie w poliklinice drów Bernstejna i Goldflama przedstawiony tu chłopczyk oraz 58 letni dawny nasz chory, dystrofik (na posiedzeniu również pokazany) — mieliśmy wrażenie, iż są to ojciec i syn. Nawet wielokrotnie dokonane badanie elektrycznością, wykazujące w niektórych tylko mięśniach zanikłych

minimalne zmiany ilościowe, nie przeczyłoby takiemu rozpoznaniu. Jednakże jest to przypadek poliomyelitis anter. acutae: u cho-



rego, prócz wskazanych zmian chorobowych, istnieją przy braku zupełnym odruchów na kk. g., zaniki mięśni kłębu palców wielkiego i małego na obu rękach z wydatną reakcją zwyrodnienia, następnie zachorował on przed 4 miesiącami przy objawach gorączkowych i wymiotach i miał pierwotnie zajęte wszystkie kończyny i tułów, tak że absolutnie nie mógł się poruszać. Obecnie nogi są już zdrowe, ręce poprawiają się, tylko jakoby skrzywienie kręgosłupa zależne oczywiście od zmian w głębokich mięśniach jest w status quo ante. Przypadek zasługuje na uwagę ze względu na rzadkie umiejscowienie oraz na trudności dające, jakie przedstawiałyby w razie braku ścisłych wywiadów.

I. R. Poliomyel. ant. acuta.

(Streścił mówca).

IV. STERLING przedstawił przypadek ostrego zespołu opuszkowego w przebiegu białaczki limfatycznej.

Chory 60-letni przeniesiony z oddziału wewnętrznego kol. Kleina z rozpoznaniem białaczki limfatycznej. Choroba rozpoczęła się 15 miesięcy temu. 4 tygodnie temu chory poczuł nagle, że mu trudno jest mówić, zaznacza przytem wyraźnie, że przytomności nie tracił, nie miał ani bólu ani zawrotów głowy, wyrazów mu nie brakowało, tylko samo wymawianie sprawiało mu niezmierną trudność, jednocześnie wystąpiły zaburzenia w żuciu i połykaniu twardych pokarmów, utrudnienie ruchów językiem oraz otwierania ust. W wywiadach brak przymiotu, alkoholizmu, poprzedzających cięższych cierpień, obarczenia dziedzicznego.

Badanie przedmiotowe prócz wybitnego charłactwa wykryło oddech zaostrozony na całej przestrzeni obu płuc, rozlane suche rżęzenie i świsty, stępienie lewego wierzchołka, liczne wilgotne rżęzenia w obu płucach, głównie u dołu. Oddech—36. Tętno 114. Brzuch ogromnie powiększony, znaczna ilość wolnego płynu. Ogromny pakiet gruczołów pod lewą pachą, mniejszy pod prawą, na szyi i pachwinach, ogromne guzy w jamie brzusznej. We krwi 38,300 leukocytów.

Żrenice równe, reagują dość słabo na światło. Prawa gałka oczna

przy ruchach w kierunku ku zewnątrz nie dochodzi na kilka milimetrów do kąta szpary ocznej. Lewa fałda nosowargowa jest bardziej wygładzona niż prawa i twarz przekrzywiona jest w prawą stronę. Mimika twarzy jest bardzo ograniczona. Niezmiernie ograniczone jest otwieranie ust i ruchy językiem, jednak żadnych zaników w obrębie mięśni twarzy ani języka nie widać. Odruch gardzielowy zniesiony. Podniebienie miękkie przy fonacji porusza się niezmiernie słabo. Mowa wybitnie dyszartryczna, o silnie nosowym przydźwięku. Siła mięśniowa w kończynach górnych i dolnych jest bardzo nieznaczna, ale bez wyraźnie zlokalizowanych porażen. Odruchy z mięśnia trójgłowego i z okostny promienia słabe, kolonowe umiarkowane, ze ścięgien Achillesa słabe, brzuszne i mosznowe słabe, podeszwowo normalne.

Badanie elektryczne dokonane kilkakrotnie wykazało następujące zmiany. Przy drażnieniu prądem faradycznym mięśni (np. *quadriceps femoris*, *orbicularis oris*, *thenar*, *hypothernar*, *tibialis anticus*), o ile się przerywa prąd mniej więcej 130—150 razy na minutę, to zaczynając od 50-go, 90-ego podrażnienia zauważyć się daje zmieniony sposób oddziaływania, który na pierwszy rzut oka sprawia wrażenie osłabienia skurczu mięśniowego. Przy dokładniejszej jednak analizie okazuje się, że różnica polega głównie na tem, że skurcz mięśniowy staje się powolniejszy—tak że skurcz i rozkurcz mięśnia trwa znacznie dłużej niż na początku—i fala skurczu mięśniowego jest nietylko wydłużona, lecz i niższa—i efekt ruchowy słabszy—tak że np. przy drażnieniu *quadriceps* rzepka prawie zupełnie nie unosi się do góry i nie opuszcza. Jeżeli przytem oddzielne podrażnienia dokonywać zbyt szybko lecz w każdym razie nie szybciej niż na początku, to poszczególne skurcze zlewają się z sobą i wskutek tego efekt ostateczny danego skurczu mięśniowego staje się mało widocznym lub zgoła niewidocznym. Nie udaje się jednak nawet po kilkuset podrażnieniach doprowadzić mięśnie do zupełnego wyczerpania. Reakcja powyższa różni się od myastenicznej głównie tem, że nie występuje tu zwykle wyczerpywanie się siły mięśniowej kurczliwości, lecz wraz z niewątpliwem osłabieniem tej kurczliwości występują na plan pierwszy zmiany ilościowe, polegające na tem, że kurcz kloniczny mięśni nabiera coraz bardziej tonicznego charakteru, jakkolwiek nie wykazuje wyraźnych objawów tępcowych.

Przebieg cierpienia niniejszego był taki, że już w tydzień po wystąpieniu objawów opuszkowych zaczęły one wykazywać widoczną regresję: mowa stała się wyraźniejsza o mniej nosowym charakterze, żucie, polykanie, ruchy dolnej szczęki lepsze. Poprawa ta postępowała stale, lecz i obecnie, po 4 tygodniowym trwaniu objawów nerwowych, pozostał jeszcze lekki niedowład prawego nerwu odwodzącego i lewego twarzowego, wyraźnie nosowy odcień mowy i zniesienie odruchu gardzielowego. Żucie i polykanie jest obecnie dobre.

Ponieważ opisany powyżej ostry zespół opuszkowy rozwinął się w przebiegu białaczki limfatycznej, powstaje przeto zasadnicze pytanie, czy między dwoma cierpieniami temi istnieje jakiś związek przy-

czynowy. Przegląd odpowiedniego piśmiennictwa zniewala nas na pytanie to odpowiedzieć twierdząco. Istnieje bowiem cały szereg przypadków leukemji z objawami ogniskowymi ze strony układu nerwowego, gdzie sekcja wykazała niewątpliwą zależność tych objawów od zmian natury leukemicznej w układzie nerwowym. Przypadków tych, które ostatnio zestawione zostały w pracy Baudouin'a i Parturier'a, istnieje dotychczas w piśmiennictwie 27: z nich w 8 główne zmiany polegały na krwotokach (przeważnie w przebiegu białaczki ostrej), w 7 na nacieczeniach białaczkowych nerwów obwodowych (najczęściej zajęte są nerwy twarzowe), w pozostałych zmiany te dotyczą przeważnie rdzenia bądź to w postaci ognisk o charakterze zapalnym, bądź w postaci zwyrodnień poszczególnych pęczków, przypominających poniekąd t. zw. „skombinowane cierpienia układowe“ w przebiegu niedokrwistości złośliwej (Nonne-Müller). Ponieważ w przypadku niniejszym zespół opuszkowy powstał w sposób ostry, przeto należy tu liczyć się z przypuszczeniem, czy nie mamy do czynienia z ogniskiem krwotocznym. Lecz, pomijając już fakt, że krwotoki spotykamy zazwyczaj w białaczce ostrej, nasz zaś przypadek należał do *par excellence* przewlekłych, niepodobna wyobrazić sobie krwotoku tak rozległego, któryby, zajmwszy cały szereg jąder opuszkowych ewentualnie dróg ponadjądrowych dał jednocześnie objawy ze strony prawego nerwu odwodzącego i lewego twarzowego; jeszcze zaś trudniej wyobrazić sobie, ażeby tak ogromne ognisko krwotoczne w opuszcze wystąpić mogło bez ciężkich objawów ogólnomózgowych w postaci utraty przytomności, zawrotu głowy, wymiotów i t. d., czego wszystkiego stanowczo nie było w naszym przypadku. Ponieważ zaś o sprawie zwyrodnieniowej wobec wybitnej poprawy klinicznej nie może być mowy, przeto *per exclusio nem* najbardziej prawdopodobne wydaje się zajęcie nerwów obwodowych natury białaczkowej, pomimo że po za nerwami czaszkowymi inne nerwy obwodowe nie wykazują żadnych zmian patologicznych. Możliwość taka nie jest wyłączona nawet dla zwykłego zapalenia nerwów (że przypomnę tylko opisane przez Frankl-Hochwartha przypadki pod nazwą *polineuritis cerebrialis Menièriformis*), zaś w przebiegu białaczki spostrzeżenie takie ogłosił Alt i Pineles (przypadek choroby Menièr'a uwarunkowanej białaczkowem cierpieniem nerwu słuchowego), Eisenlohr, May, Müller: ja sam spostrzegalem dwukrotnie leukemje z obwodowem zajęciem nerwów twarzowych. Na specjalną uwagę w przypadku niniejszym zasługuje odrębny typ oddziaływania mięśni na prąd elektryczny, który wobec słabnięcia skurczu po wielokrotnych drażnieniach i wobec ostrego zespołu opuszkowego, który prawie zupełnie minął, początkowo mylnie kierował przypuszczenie rozpoznawcze w kierunku myastenji. Reakcji tej, która występowała wyraźnie również i z nerwów—pomimo słabnięcia skurczów mięśniowych—niepodobna było uznać za myasteniczną, gdyż owo słabnięcie skurczów było częściowo pozorne i uwarunkowane tonicznym skurczem mięśni i niedostatecznym ich rozkurczem. Był to więc specjalny typ reakcji *neuro-myotonicznej*, który wyróżnił się tem, że nie było wyraźnych objawów tępcowych i że objawy toniczne



(powolnego skurczu i rozkurczu mięśni) występowały nie odrazu, lecz dopiero po szeregu podrażnień.

(Streścił mówca).

**P e c h k r a n c** w dyskusji nad przypadkiem Sterlinga czyni uwagę, że prelegent, zastanawiając się nad stosunkiem białaczki do układu nerwowego, oraz nad częstotścią zajęcia rozmaitych nerwów czaszkowych w tem cierpieniu, pominął milczeniem jedyny tego rodzaju przypadek, jaki był przedstawiony w Warsz. Tow. Lek. W roku ubiegłym Pechkranc demonstrował na posiedzeniu neurologicznem niezmiernie rzadki i interesujący przypadek białaczki myeloblastowej z rozległymi przerzutami w skórze, zajęciem stawów, zanikiem mięśni i t. d. Otóż w tym przypadku istniała obustronna neuritis optica z licznymi wybroczynami krwawymi w odcinkach obwodowych obu siatkówek. Poza tem stwierdzono znaczne upośledzenie słuchu z obu stron. Przypuszczano t. zw. przerzuty leukemiczne na dnie czaszki albo zakrzepy żył. Chory w parę tygodni po pokazie zmarł. Na oględzinach znaleziono przekrwienie i obrzęk opon mózgowych i samej istoty mózgu. Na dnie czaszki i na podstawie mózgu nic chorobowego nie znaleziono. Nerwy czaszkowe, specjalnie nerw wzrokowy i skrzyżowanie nerwów wzrokowych, makroskopowo zmian nie przedstawiały. To samo dotyczy przysadki mózgowej, która była prawidłowej wielkości. Badanie drobnowidzowe preparatów nie zostało jeszcze wykonane.

**H i g i e r** rozpoznaje porażenie opuszkowe zakrzepowe, a to z następujących względów: choroba dotyczy starca z miażdżycą i chorobą krwi, upośledzającą naczynia. Przypuszczenie polyneuritis cerebralis apoplectiformis jest bardziej problematyczne, gdyż zarówno polyneuritis mózgowa jak polyneuritis udarowa należą do wielkich rzadkości, przyczem pierwszą cechuje też zajęcie n. słuchowego, a drugą zajęcie n. trójdzielnego lub sfery czuciowej wogóle. Niedowład mięśnia odwodzącego oko mógł być dawnej daty i poprzedzać porażenie opuszkowe.

Niezwykły odczyn faradoelektryczny, który najlepiej dałby się określić jako myasteniczno-myotoniczny, należy porównać ze zwykłym odczynem tężcowym (Ka S. Te prawidłowej formułki elektrycznej) i sprawdzić, jakim on normalnie bywa u starców.

**F l a t a u** podkreśla trudność rozpoznania; to nie jest a p o p l e x i a bulbaris, cały bowiem przebieg cierpienia przemawia za polyneuritis. Co się tyczy dziwnego odczynu elektrycznego, to nie należy uważać jej za ostateczną formułę zmian, tembardziej, że znajdujemy tu zmianę oddziaływania tylko na prąd przerywany. Należy badać inne przypadki białaczki i wogóle badać stan nerwów i mięśni u starców.

St. Kopczyński.

POSIEDZENIE D. 2 GRUDNIA 1911.

1) Messing. a) Przypadek a k r o c y a n o s e o s c h r o n i c a e.

b) Przypadek postępującego zaniku mięśniowego.

2) Koelichen i Skłodowski. Pokaz ponowny przypadku porażenia opuszkowego wrzekomego,

3) Bregman i Krukowski. a) Przypadek nowotworu mózgu (pokaz preparatu).

b) Przypadek nowotworu rdzenia (pokaz preparatu).

4) Higier. Psammoma hypophyseos et cystis interpeduncularis, naśladujące przed operacją nowotwór mózdzku (pokaz preparatu).

5) Kopczyński. Neoplasma corporis callosi (pokaz preparatu).

6) Łapiński. Pokaz preparatu mózgu z przypadku paraliżu progresywnego młodzieńczego.

7) Sterling. Pokaz preparatu z przypadku tętniaka tętnicy ramiennej, uciskającego nerw pośrodkowy i łokciowy.

I. MESSING przedstawił: a) przypadek akrocyanoseos chronicae.

J. R., 20 lat, zachorowała 6 lat temu. Początkowo były obrzęknięte tylko 2 członki końcowe III i IV palców lewej ręki. Części obrzęknięte bywały chwilami zupełnie blade — białe, jakby trupie. Stopniowo obrzęk zaczął szerzyć się ku górze i zajął całe palce, na dłoń przechodząc bardzo rzadko. Równocześnie bladeść chwilami przechodziła w siność. Dwa lata temu chora dużo pisała na maszynie i wtedy na końcach palców tworzyły się niewielkie wrzodziki, które bardzo trudno goiły się i przebiegały prawie bez bólu; po nich zostały blizny jeszcze dzisiaj widoczne. Taki sam wrzodzik utworzył się przed 3 miesiącami na środkowym palcu lewej ręki i jeszcze dotąd nie zagoił się.

Palce obydwu rąk chorej obrzękłe, skóra na nich gładka, napięta. Palce, szczególnie ich części obwodowe, są albo sine, sinoczarne i zimne, albo mocno zaczerwienione, lecz zaczerwienie to wpada w odcień sinawy. Zwykle, gdy chora przychodzi z dworu, t. j. z zimna, to końce palców są sine. Nie tylko zimno jest w stanie wywołać napad sinicy, lecz i ciepło robi to samo: dość chorej włożyć ręce w gorącą wodę.

Również i żywy ból wywołuje takiż skurcz naczyń (przy zastrzykaniu arseniku nie tylko palce, lecz i cała dłoń sinieje w tym momencie, gdy chora odczuwa ból). Bólów chora nie miewa, tylko niewielkie parestezje. Takież same objawy, lecz w znacznie słabszym stopniu, stwierdził autor i na dolnych kończynach.

Czucie dotykowe na obwodowych częściach kończyn jest cokolwiek upośledzone, czucie bólowe i ciepłikowe upośledzone w znacznie większym stopniu. Zresztą ze strony układu nerwowego i narządów wewnętrznych, oprócz znacznej niedokrwistości i objawów nadwrażliwości nerwowej, nic szczególnego nie stwierdzono. Cierpienie to autor zalicza do rzędu nerwic naczyńnioruchowych i różniczkuje od choroby Raynaud'a. W końcu wy-

raża obawę, czy niema się tutaj do czynienia z poważniejszą sprawą, cierpieniem rdzenia (jamy w rdzeniu?).

2) Przypadek *dystrophia musculorum progressiva*.

Autor przedstawił 20-letniego młodzieńca, który zachorował przed 2 laty: bóle w łydkach, przerost mięśni łydek, zanik mięśni bioder, bóle i łatwe męczenie się przy chodzeniu. Choroba jest rodzinno-dziedziczna: toż samo cierpienie u brata i siostry chorego i u stryja.

Badanie przedmiotowe: zanik nieznaczny mięśni bioder, przerost wrzekomy mięśni łydek, brak zupełny odruchów kolanowych, zmniejszenie pobudliwości elektrycznej mięśni dolnych kończyn, duża bolesność przy ucisku mięśni łydek, samoistne bóle w łydkach, przerost lewej komory serca, obustronny katar wierzchołków płuc.

M. rozpoznaje *dystrophia musculorum progressiva*, postać dziedziczną, zwraca uwagę na pewne cechy, nie typowe dla wspomnianej postaci: brak wybitnego zajęcia mięśni krzyża (wybitna lordoza jest u siostry chorego) i obecność wrzekomych przerostów. Bóle w łydkach M. stara się objaśnić zwyrodniająco-zapalnym stanem mięśni. Brak odruchów kolanowych u przedstawionego chorego i ich znaczne osłabienie u siostry wskazuje na udział rdzenia.

(Streścił mówca).

II. KOELICHEN i SKŁODOWSKI przedstawił powtórnie chorego z porażeniem opuszkowym (p. Neur. Połs. t. II str. 607).

Chory ten w tym stanie, w jakim był poprzednio przedstawiony, z tą tylko różnicą, iż niedowład prawej kończyny dolnej przeszedł w zupełny bezwład, został zabrany do domu, gdzie, według słów matki chorego, otworzył mu się jakiś wrzód w gardzieli, z którego wyciekło dużo ropy, poczem chory począł lepiej cokolwiek łykać. W parę dni potem, gdy chory powrócił do szpitala, badanie laryngologiczne (koł. Tryjarski) nie zdołało już wykryć żadnych śladów owego ropnia gardzieli. Od tej pory stan chorego zaczął się powoli poprawiać. Łykanie stawało się lepszem, wróciła stopniowo i możność mówienia, a wreszcie zaczęły się pojawiać ruchy w prawej kończynie dolnej. Obecnie chory może marszczyć czoło, zamyka dobrze oczy i porusza lewym kątem ust, podczas gdy prawy kąt pozostaje prawie nieruchomy. Język wysuwa dobrze w linii prostej, porusza nim dobrze w lewą stronę, ruch języka w prawą stronę jest jeszcze niemożliwy. Podniebienie miękkie porusza się bardzo nieznacznie. Mowa chorego jest obecnie głośna, lecz ma jeszcze wyraźny przydźwięk nosowy i jest bełkocząca. Łykanie zupełnie dobre. Prawa kończyna górna po dawnemu nieruchoma, w prawej dolnej widoczne już są dość obszerne ruchy w stawie udowym i kolanowym, zwłaszcza rozginanie kolana; stopa i palce pozostają jeszcze nieruchome. Odruchy ścięgnowe na prawych kończynach żywsze aniżeli na lewych, odruchów brzusznych nie można wywołać, po stronie prawej objaw Babińskiego. W ciągu całego pobytu w szpitalu chory stale miał ciepotę cokolwiek podniesioną do 37,5°; w osta-

tnim tygodniu ciepłota podniosła się nagle do 38,2° i jednocześnie na skórze kończyn dolnych wystąpiło erythema nodosum. Pod wpływem salicylu ciepłota wkrótce opadła i zmiany na skórze kończyn znikły. Cały przebieg cierpienia, a zwłaszcza podniesienie ciepłoty ciała potwierdzają pierwotne przypuszczenie, że mamy tu do czynienia ze sprawą zapalną mózgowia na tle zakaźnem.

(Streścił mówca).

H i g i e r podkreśla z historii choroby pewien drobny, acz patogene-tycznie bardzo ważny szczegół, mianowicie: wystąpienie porażenia nogi po pewnym okresie pozornej poprawy stanu ogólnego i cofania się pierw-szych objawów opuszkowych. Ten remisyjny typ, występowanie porażeń w skokach nie spotyka się prawie nigdy w ostrej poliomyelitis w wieku dziecięcego, a rzadko w poliomyelitis subacuta adultorum, natomiast od czasu do czasu widuje się go w sprawach zapal-nych mózgowia etjologicznie blisko spokrewnionych z wymienionemi po-wyżej sprawami chorobowemi.

F l a t a u porusza etiologję cierpienia w danym przypadku, zwraca uwagę na ropienie w gardzieli i wspomina o własnym przypadku encephalitis pontis w następstwie ropienia gruczołów pod-szczękowych.

L a n d a u A n a s t a z y zwrócił uwagę na przebieg gorączki w omawianym przypadku. W okresie, gdy objawy rozsianego zapalenia mózgu znajdowały się w pełni rozwoju i kiedy sprawa mózgowia, sądząc z coraz bardziej rozprzestrzeniającego się porażenia kończyn, stałe postę-powiała, chory znajdował się w stanie zaledwie podgorączkowym. Ciepłota wówczas wynosiła około 37°C., rzadko dochodząc do lub przekraczając 37,5°. Gorączka podniosła się do 39° i wyżej dopiero wtedy, gdy objawy poliencefalityczne zaczęły mijać, a w obrazie klinicznym zjawił się rumień guzowaty (erythema nodosum). Powyższy przebieg krzywej temperatury L. tłumaczy sobie w ten sposób, iż sprawa zakaźna początkowo była ści-śle umiejscowiona i dotyczyła wyłącznie półkul mózgowych, a dopiero następnie zarazek, który, o ile sądzić można z przebiegu pomyślnego, na-leżał prawdopodobnie do grupy gronkowców, uległ rozsianiu po całym ustroju i wytworzył swoistą septicemję (ew. staphylococemia), której obja-wym właśnie była wysoka gorączka.

III. BREGMAN i KRUKOWSKI przedstawili: a) przypadek nowo-otwóru mózdzku (pokaz preparatu).

Chory M., 30 lat, w dniu 3 XII 1910 wstąpił do szpitala na oddział chorób wewnętrznych (kol. R a p p l a), a ztamąd po paru dniach przeniesiony na oddział chorób nerwowych. Od 5 lat miewa za-wroty głowy. Przed rokiem napad silnego bólu głowy, trwający kilka dni. Od kilku (3—4) tygodni bóle głowy, napadowo się nasilające, umiej-scowione głównie na czole. Bólom towarzyszą często wymioty. Silne za-wroty głowy, zwł. przy każdym poruszeniu głowy; również przy staniu

i chodzeniu musi szukać oparcia. Zawrót bywa największy, gdy chory kładzie się na lewą stronę; dla tego leży stale na prawym boku. Przy chodzeniu chory zatacza się w obie strony, jednak nieco częściej na stronę prawą.

Chory ogólnie osłabiony, senny. Przytomność zachowana. Czaszka przy opukiwaniu bolesna w okolicy czołowej, zwł. lewej. Przy patrzeniu na prawo, niekiedy i przy patrzeniu w górę występuje oczopląs. Obustronna tarcza zastoinowa, z lewej strony wybitniejsza. W obu kończynach górnych wyraźny bezład, w lewej nieco większy niż w prawej. Brak innych objawów, jako to porażen, zaburzeń czucia, objawów żrenicznych i t. d.

Na zasadzie wybitnych objawów wzmożonego ciśnienia wewnątrzczaszkowego i braku jakichkolwiek danych dla ropnia mózgu, zapalenia opon i t. p., rozpoznano nowotwór mózgu. Na umiejscowienie w tylnej jamie czaszkowej specjalnie w mózdzku wskazywały: 1) bardzo wybitne objawy ogólnouciiskowe we wczesnym okresie choroby, 2) bezład mózdkowy, 3) oczopląs, 4) bezład kończyn górnych, 5) brak objawów zajęcia mostu Varola. Rozpoznaniu temu nie przeczyło umiejscowienie bólów głowy i bolesność czaszki w okolicy czołowej, również jak i drgawki ogólnopadaczkowe, które wystąpiły na kilka dni przed śmiercią. Bliższe określenie, która połowa mózdzku jest zajęta, nie było możliwe. Na prawą połowę wskazywał objaw Schmidta (leżenie na prawym boku) oraz częstsze padanie na prawo, atoli objawy te nie są pewne. Również nie miało rodajnem być występowanie oczopląsu przy patrzeniu na prawo.

Pomimo braku pewnych danych dla określenia zajętej połowy mózdzku operacja była wskazana (obnażenie obu połów mózdzku). Powstrzymaliśmy się od niej ze względu na wynik próby Wassermanna, która wypadła dodatnio. Chociaż chory zaprzeczał przymiotu, zastosowaliśmy leczenie swoiste, które dało (już po kilku dniach) wybitną podmiotową poprawę: lepsze samopoczucie, mniejsze bóle głowy, możność leżenia na lewym boku. Poprawa była krótkotrwała, nastąpiło pogorszenie, które po paru dniach doprowadziło do exitus. Oględziny pośmiertne wykazały mięsak okrągłokomórkowy w bocznej części prawej połowy mózdzku. Nowotwór wychodzi z opon i uciska półkulę mózdkową.

W danym przypadku jak w podobnych przypadkach Oppenheima, Marburga, Toby Cohna, Nonnego odczyn Wassermanna zmylił rozpoznanie i spowodował odroczenie operacji, która byłaby być może ocalić życie chorego. Dla czego w przypadkach tych (przy braku danych dla przymiotu) odczyn Wassermanna — wypadła dodatnio, nie jest jeszcze zupełnie wyjaśnione. Prawdopodobnie (Nonne) choroby ci „w jakikolwiek sposób zetknęli się z przymiotem“. Dodatni wynik leczenia rtęciowego niemniej, jak widać z tego przypadku, w błąd wprowadzić może; osiągnięta poprawa tłumaczy się wessaniem płynu mózgowordzeniowego i zmniejszeniem wodogłowia wskutek działania rtęci.

(Streścił mówca).

b) Przypadek przymiotu rdzenia (pokaz preparatu).

Chory K. D. lat 55. Od 5-ciu lat bóle w krzyżu i w lewej, a potem i w prawej kończynie dolnej; od roku zaburzenia przy chodzeniu, trudność oddawania moczu, niekiedy mimowolne zaburzenia stołkowe. Od 3-ich lat niemoc piciowa. Od kilku tygodni znaczne pogorszenie, postępujący bezwład kończyn dolnych. Przy wstąpieniu do szpitala objawy następujące: 1) znaczny niedowład kończyn dolnych, wybitniejszy w lewej kończynie, najdalej posunięty w częściach obwodowych, porażenie wiotkie, częściowy, a w niektórych mięśniach zupełny odczyn zwyrodnienia, 2) bezład kończyn dolnych, 3) zaburzenia czucia wszystkich rodzajów na stopie i podudziu, oraz na pośladkach w obrębie ostatnich korzeni krzyżowych, 4) bóle w kończynach dolnych; bolesność przy ruchach biernych i czynnych; wybitny objaw Lasèque'a obustronny; bolesność nerwów i mięśni przy naciskaniu, 5) zaburzenia pęcherza i odbytnicy. W czasie 3 tygodniowej obserwacji szpitalnej porażenie kończyn dolnych postępuje, przyłączają się odleżyny, gorączka; śmierć przy objawach zapaści.

Na zasadzie powyższych objawów rozpoznano cierpienie w dolnym odcinku rdzenia; długi okres bólowy, poprzedzający wystąpienie objawów porażennych, a także wybitne objawy bólowe, towarzyszące porażeniu wskazywały na sprawę, naruszającą korzenie lędźwiowe i krzyżowe, t. j. ogon koński. Wobec braku danych dla przymiotu (Wasserman ujemny) i gruźlicy, braku w wywiadach urazu i chorób zakaźnych przypuszczano sprawę nowotworową. Oględziny pośmiertne wykazały co następuje: rdzeń w części lędźwiowej i grzbietowej z przodu i z tyłu pokryty gęstą warstwą żył, wypełnionych krwią; część lędźwiowa i stożek obrzmiałe, budowa ich na przekroju zatarta, w jednym miejscu krwotok. Drobnowidzowo w dużej części nekroza tkanki rdzeniowej, miejscami stwardnienie jej (skleroza), ogniska nacieczenia drobnokomórkowego z centralną nekrozą o charakterze kilaków (gummata), endarteritis obtiterans, leptomenigitis fibrosa. Na zasadzie obrazu drobnowidzowego, a zwłaszcza zmian w naczyniach i wielokształtności zmian w tkankach, najprawdopodobniejsze jest rozpoznanie przymiotu rdzenia.

Przypadek zasługuje na szczególną uwagę ze względu na rozległe i niezwykle zmiany w żyłach oponowych.

(Streścił mówca).

L a n d a u A n a s t a z y zaznaczył, iż wyniki wszelkich badań serologicznych, a więc i próby Wassermanna przyjmować należy z pewnymi zastrzeżeniami. Oględne wnioskowanie dotyczy zarówno wyników dodatnich, jak i ujemnych. Jeżeli w przypadku kol. B. mógł zawieść wynik dodatni, to jeszcze do mniej pewnych należą wyniki ujemne. Jako dowód, L. przytacza spostrzegany przezeń przypadek ucisku rdzenia szyjowego przez twór, uznawany za nowotwór na mocy ujemnego odczynu

Wassermanna oraz bezskutecznej kuracji swoistej, gdy tymczasem zbadany anatomicznie po operacji guz okazał się kilakiem.

Goldflam opowiada o przypadku osteosarcomatis u dziewczynki, potwierdzonym sekcyjnie, gdzie za życia badanie krwi metodą Wassermanna dawało wynik dodatni.

Pechkranc spostrzegł przypadek mięsaka przerzutowego w mózgu, gdzie również badanie za życia krwi metodą Wassermanna dawało wynik dodatni.

Kopczyński Stan. odnośnie do drugiego przypadku podkreśla istnienie wybitnych zaburzeń odżywczych. Zaburzenia podobne, jak to wykazał też przypadek syfilisu rdzenia w części lędźwiowo-krzyżowej, badany mikroskopowo przez Kopczyńskiego, spotykamy zwłaszcza przy umiejscowieniu cierpienia w najniższych odcinkach rdzenia.

Higier wyraża żal, że w danym przypadku braknie oględzin układu naczyniowego wogóle. Ten ogromny wzrost naczyń oponowych i okołordzeniowych uderza rozmiarami swojemi już makroskopowo. Przymiot rdzenia spotykamy często, natomiast takie zachowanie się naczyń wyjątkowo rzadko. Pamiętać w tych razach należy o rzadkiej postaci *periarteritidis nodosae diffusae*, opisanej bardzo dokładnie przez Schröttera, w której klinicznie ciekawem jest rozszerzenie powierzchownych i głębszych żył skórnych na całej powierzchni ciała lub w pewnych obrebach jego.

IV. HIGIER. *Psammoma hypophysialis et cystis interpeduncularis*, naśladujące przed operacją nowotwór mózdzku.

13-letnia dziewczyna (skierowana do szpitala przez koł. A. Zawadzkiego), dotąd zawsze zdrowa, narzeka od pół roku na stałe bóle głowy, ogólne osłabienie i niepewność w nogach, przemijające zaćmienie oczu przy nagłej zmianie pozycji i wypróżnieniach, niestały szum lewego ucha.

Przed 2 miesiącami miała przez blisko 2 godziny drgawki ogólne, połączone z zupełną utratą przytomności. Wahań wybitnych w przebiegu nie było poza poprawą znaczną, trwającą 2½ miesiąca.

Badanie wykazało w głównych zarysach, co następuje: Odżywianie mierne, bledłość, ciepłota wahająca się między 36° a 37,8°. Apatja znaczna. Ból uporczywy lewego czoła oraz niewielka wrażliwość perkusyjna tejże okolicy. Zataczanie się przy chodzeniu, głównie w stronę lewą. Przemijający bezwład prawego mięśnia przywodzącego gałkę oczną (m. rectus internus). Siła wzroku osłabiona: Vp = 3/7, VI = 1/30. Neuritis optica bilateralis. Niedowład i osłabienie pobudliwości elektrycznej mięśni prawej połowy twarzy we wszystkich 3 gałązkach n. twarzowego. Osłabienie czucia wszelkich rodzajów na prawej połowie twarzy i czaszki z wyjątkiem jej tylnego obrębu. Odruch ze strony łącznicy i rogówki prawej znacznie upośledzony. Nieznaczna bolesność i sztywność karku. Trochę drżenia w kończynach dolnych, bezład ruchów lewej kończyny górnej. Siadając

w łóżku, chora musi mimowoli nogi kurczyć. Odruchy skórne zachowane, odruch Babińskiego niepewny, odruchu kolanowego brak, odruch ścięgien Achillesa słaby. Próba Pirquet'a — dodatnia. Radiogram czaszki nie wykazuje zmian wybitnych, uderza jedynie nieduży, acz wyraźny okrągły cień nad siodłem tureckim, w konfiguracji swej niezmienionem. Rozpoznano nowotwór w tylnej jamie czaszkowej, wychodzący z mózdzku lub kąta mózdzko-mostowego (Brückenwinkeltumor) i zajmujący lub uciskający prawą półkulę mózdzku. Co do natury najprawdopodobniejszym było wobec podwyższenia ciepłoty i próby Pirquet'a *tuberculum solitarię*. Przy operacji, dokonanej w jednym tempie, założono w uspieniu szew skórny Heidenheina, obnażono okolicę prawej półkuli mózdkowej, podwiązano zatoki poprzeczną i podłużną i przecięto oponę twardą. Mózdzek pod wysokim ciśnieniem został wyparty z rany operacyjnej. Guza nie znaleziono. (Dr. J. R a u m). Płynu mózgowego wylało się obficie.

Oględziny pośmiertne wykryły piaszczak (psammoma) dna komory 3-ej w okolicy przysadki mózgu (*Hypophysengang*) i torbiel, prawdopodobnie wtórna, między odnogami mózgowymi (*cystis arachnoidęa interpeduncularis*). Ciekawy i pouczający jest przypadek ten z kilku względów: 1) dowodzi, że guz okolicy przysadki nie wywołał ani jednego objawu dlań swoistego, 2) dowodzi, że wszystkie objawy mózdkowo-mostowe zależały nie od samego guza lecz zostały wywołane przez ucisk torbieli międzyodnogowej zwłaszcza jej tylnobocznego wypuklenia w okolicy n. twarzewego i trójdzielnego, 3) dowodzi, że w danym przypadku objaw Pirquet'a i podniesiona ciepłota zależały nie od piaszczaka lecz prawdopodobnie od ukrytej gruźlicy, 4) dowodzi, że cień radiograficzny nad siodłem zależał od soli mineralnych piaszczaka (A. Zawauzki).

B r e g m a n zaznacza, iż przedstawiony nowotwór ma wielkie podobieństwo do nowotworu przewodu przysadkowego (*Hypophysenganggeschwülste Erdheima*), które B. opisał przed kilku laty wraz z J. Steinhausem. Nowotwory te tworzą torbiele podobne do tej, którą widzimy w danym przypadku i której nie można uważać za rozszerzoną „cysterne“ pajęczynową. Niekiedy nowotwory te wyrastają wzdłuż podstawy mózgu jako cienka (nieraz tylko pod drobnowidzem widoczna) warstwa nowotworowa i sprowadzają podrażnienie opon miękkich i zwiększone wydzielanie się płynu mózgowo-rdzeniowego. Tą drogą prawdopodobnie tłumaczy się w przedstawionym przypadku powstanie szeregu objawów, wskazujących na kąt mostowo-mózdkowy.

V. KOPCZYŃSKI STAN. przedstawił preparat mózgu z przypadku glejaka spoidła wielkiego (*glioma corporis callosi*).

N. lat 29, rolnik z prowincji. Zachorował na dwa miesiące przed przybyciem do szpitala Św. Ducha; jak twierdzi otoczenie, zaczął dziecińnięć, mało mówił, rzadka skarżył się na bóle głowy, coraz gorzej chodził. Podczas obserwacji szpitalnej stwierdzono co następuje: Narządy we-



wnętrzne bez zmian. Pod względem psychicznym—dezorientacja, apatia, chwilami chęć dowcipkowania. Chory sam na bóle głowy się nie skarży, rzadko podnosi rękę do czoła, wogóle leży spokojnie. Siedzieć, stać, chodzić zupełnie nie może pomimo braku wyraźnych porażań. Bardzo nieznaczny niedowład lewostronny z lekkim wzmożeniem odruchów ścięgowych. Pomimo braku porażań w kończynach górnych chory nie jest w stanie wykonać złożonych ruchów (np. zapalenie zapałki, usuwanie noża i widelca, robi to bardzo niezręcznie). Brak wyraźnego bezład w rękach. Czucie zachowane. Nerwy czaszkowe w porządku, tylko prawy nerw twarzowy jak gdyby w stanie lekkiego niedowładu. Żrenice prawidłowo oddziałują. Dno obu oczu prawidłowe—brak zastoiny. Chory po paru tygodniach zmarł (zapalenie płuc opadowe). Sekcja wykazała nowotwór, glejak, obficie unaczyniony, zajmujący  $\frac{3}{4}$  przedniej części spoidła wielkiego dość wyraźnie odgraniczony.

Mówca powołuje się na prace Liepmanna i Bristowe'a, dotyczące charakterystyki nowotworów spoidła wielkiego i podnosi następujące cechy znamienne: 1) stopniowy i postępujący rozwój choroby, 2) zaburzenia w inteligencji, 3) brak objawów ogólnomózgowych, 4) lekkie niedowłady połowiczne, 5) bezład t. zw. *Balkenataxie*, zwł. ujawniający się w staniu, w chodzeniu, 6) apraksja. Zaburzenia psychiczne utrudniają często, jak i w danym przypadku, wykazanie apraksji.

(Streścić mówca).

Higier zwraca uwagę, że ostatnio spostrzegano przypadki apraksji przy zajęciu kory i turebki wewnętrznej, że postulat Liepmana, raczej na teoretycznych jak na anatomo-patologicznych przesłankach oparty co do konieczności uszkodzenia ciała modzełowatego przy apraksji i co do jednostronności tej ostatniej, dotychczas nie został jeszcze powszechnie potwierdzony i zaakceptowany.

Sterling zaznacza, iż nowotwory *corporis callosi* przebiegają zazwyczaj z wybitnymi zaburzeniami psychicznymi. S. opisał przypadek nowotworu *corporis callosi* z typowym zespołem Korsakowa. Objawy zastoinowe na dnie oka wystąpić mogły w bardzo późnym okresie. Zastanawia z historii choroby apraksja obustronna wobec faktu, że regułą tu jest apraksja wyłącznie lewej kończyny górnej.

Bornstein porusza sprawę stosunku apraksji do cierpień spoidła wielkiego.

Kopczyński odpowiada, że wykazanie apraksji było utrudnione z powodu wyżej wzmiankowanych zaburzeń psychicznych.

VI. ŁAPINSKI omawia przebieg kliniczny i wynik sekcji w przypadku bezwładu postępującego, przedstawionego w grudniu r. 1909.

Sekcja w zupełności potwierdziła stawiane wówczas rozpoznanie. Po za objawami charakterystycznymi dla bezwładu postępującego, jak to wodogłowiem zew. i wewn., zapaleniem opon przewlekłym, ścięgnięciem kory, rozszerzeniem komór bocznych i ziarniną na dnie komory IV, skostnienie czaszki i mały mózg. Zastępują na uwagę: mały mózg, który

wskazuje na niedorozwój, i znaczne rozszerzenie komórek, dochodzące w przypadkach bezwładu postępującego dziecięcego do szczególnie wielkich rozmiarów.

Dalej Ł. kładzie nacisk na przebieg cierpienia; na I-y plan w danym przypadku wysunęły się objawy ogniskowe; dopiero później i to na czas krótki zjawily się objawy psychiczne, przypominające bezwład postępujący. Podobny przebieg, charakterystyczny dla p.p. juvenilis, dowodzi, że zasadniczej klinicznej różnicy między przymiotem mózgu rozlanym i bezwładem postępującym niema. Przypadek ten potwierdza zapatrywania Mechmima, Pleneta, Fischera i t. d., według których niema racji uznawać rozlany przymiot mózgu, jako oddzielną postać chorobową; przypadki takie zaliczać należy do bezwładu postępującego. Inni autorowie idą jeszcze dalej i twierdzą, że obraz anatomo-patologiczny również nie daje zasadniczych różnic, które by ściśle odgraniczały rozlany przymiot mózgu od bezwładu postępującego.

(Streścił mówca).

Rotstadt uzupełnił przemówienie kol. Łapińskiego przez wskazanie następujących szczegółów o zmianach, wykrytych przez niego w korze mózgowej.

Badanie drobnowidzowe kory mózgowej metodą Nissla wykrywa z łatwością cechy charakterystyczne dla sprawy chorobowej, właściwej zmianom w bezwładzie postępującym. Zarówno bowiem w oponie miękkiej, jak i pajęczynowatej, spostrzega się wybitne nacieczenie drobnokomórkowe, którego cechą charakterystyczną są rozsiane wszędzie i w liczbie znacznej komórki plazmatyczne. Przestrzenie wokół naczyń (spatium adventitiale) w oponach i we wszystkich warstwach kory zmienione, rozszerzone, przez komórki drobne (limfocyty) i plazmatyczne wypełnione. Układ prawidłowy komórek kory mózgowej w szeregach zniesiony; wszędzie widać puste pola po zniszczonych lub zanikłych komórkach. Komórki pozostałe są w najrozmaitszym okresie rozpadu lub zaniku; niektóre dają typowy obraz t. zw. zmian ostrych i zapalnych Nissl'a. Poza to spostrzega się tu i owdzie objawy wybitne rozrostu komórek gleju, objawy żerności ich (neurofagji) i znaczny rozwój t. zw. Stäbchenzellen. — Aczkolwiek nie badano kory zmarłego innemi metodami, można z całą pewnością twierdzić, że w przypadku danym cierpienie umysłowe było bezwładem postępującym.

(Streścił mówca).

VII. STERLING przedstawił preparat przypadku tętniaka tętnicy ramieniowej, uciskającego nerw pośrodkowy i łokciowy.

Chory przedstawiony na jednym z poprzednich posiedzeń — zmarł nagle z powodu wady serca. Wykonanie sekcji całkowitej było niemożliwe — natomiast wycięty guz z okolicy lewego ramienia potwierdził całkowicie rozpoznanie. Był to istotnie tętniak tętnicy ramieniowej, którego długość wynosiła 7 ctm., szerokość 5 ctm., zaś grubość  $4\frac{1}{2}$  ctm. Nerwy po-

środkowy i łokciowy istotnie ulegały największemu uciskowi, od którego jednak nie był wolny zupełnie i nerw strażkowy, co klinicznie nie dawało żadnych objawów.

Sekretarz St. Kopczyński.

#### POSIEDZENIE DNIA 16 GRUDNIA 1911 R.

ROTSTADT wygłosił odczyt p. t. „O płynie mózgowo-rdzeniowym w stanach normalnych i patologicznych. (choroby nerwowe)“.

Od chwili wykonania przekłucia lędźwiowego po raz pierwszy u człowieka w 1885 r. przez Corning'a (by wywołać znieczulenie dolnej części ciała), a w 1891 r. przez Quincke'go (by zmniejszyć ciśnienie wewnątrzczaszkowe), wiedza o pł. mózg.-rdzeniowym posunęła się niezwykle naprzód, rozbiór płynu szczegółowy stał się niezbędnym współczynnikiem badania klinicznego. W dobie obecnej, dzięki badaniom doświadczalnym, ustala się pogląd, że płyn mózg.-rdzen. ma cechy swoiste, odmienne od wszelkich płynów innych ustroju ludzkiego (prześięki, wysięki, płyn z osierdzia, z płucny, limfa i t. d.), że jest wytworem gruczolów o typie odrębnym, mianowicie spleców naczyńniowatych. Płyn normalny przezroczysty bezbarwny staje się w szeregu stanów chorobowych mętnym (sprawy zapalne opon), mniej lub więcej różowym, gdy krwawy, żółtym (objaw t. zw. Xanthochromji, jako wynik najprawdopodobniej zjawisk hemolitycznych) w różnych sprawach zapalnych ostrych, po krwawieniach i niekiedy w sprawach uciskowych. Przezroczystość płynu nie jest dowodem jego normalnego stanu (w więdzie rdzenia, w bezwł. postępuj., w zapal. surowicz. i gruźliczem opon płyn może być zupełnie przezroczysty). Ciężar gatunkowy (1004—1009) wzrasta w sprawach zapalnych; ciśnienie (150—200mm.) wzmagają się znacznie w sprawach uciskowych, powodując znane zmiany przedmiotowe; ciśnienie wzmoczone może być, jak świadczy praca Weitzla, u osobników cierpiących na t. zw. nerwicę urazową, często więc niesłusznie uznawanych za symulantów. W sprawach uciskowych i ostr. zapalnych po kilku minutach lub później tworzy się często w płynie włóknikowy zgęstek wielokształtny, którego powstanie zależnym jest od większej lub mniejszej domieszki elementów krwi z jednej str., a płynu prześiękowego (względnie wysiękowego) z drugiej. Normalna ilość białka (0,93—0,06%), którego istota nie jest ustalona, wzrasta nadmiernie w sprawach chorobowych z zajęciem opon; próba Nonnego i Apelta, t. zw. okresu Lszy, jest najczulszym sposobem określania w ciągu kilku minut nadmiaru białka (prawdopodobnie globuliny). Płyn zdrowy zawiera 1—10 komórek w 1 ccm., w warunkach chorobowych mamy pleocytozę (mening. tuberc., purulen., cerebr. spin. epid., tabes, par. progr., lues cer.-spin., haemorrh. i t. d.). W każdej sprawie chorobowej przeważa ta lub inna postać komórek, są jednak niewątpliwie komórki o typie szczególnym, właściwe tylko określonym postaciom chorobowym (np. komórki wielo-

kształtne ogoniaste dla spraw kiłowych, plazmatyczne dla paral. postęp. wielojądrow. dla spraw ostr. zapalnych). Różniczkowanie szczegółowe elementów komórkowych nada niewątpliwie w przyszłości wybitne znaczenie rozpoznawcze badaniom morfologicznym płynu. Odczyn Wassermana w płynie jest stałym prawie objawem w paral. postęp., bardzo częstym w wadzie rdzenia, a częstym w inn. sprawach kiłowych układu nerwowego. Zadaniem najbliższym badaczy płynu mózgowo rdzeniowego winno być określenie wpływu leczenia swoistego (rtęcią, salvarsan.) na znikanie i wahania w rozwoju znamion chorobowych płynu (białko, pleocytoza, odcz. Wassermana, ciśnienie).

CHODŹKO wygłosił odczyt p. t.:

„Wartość rozpoznawcza płynu mózgowo rdzeniowego w chorobach umysłowych“ (Rzecz drukowana w Neurologii Polskiej. Tom II zes. V 1912).

F I a t a u w dyskusji najpierw rozpatruje sprawę techniczną zabiegu. Należy wypuścić choremu kilka kropel w pozycji siedzącej, potem go położyć na bok i wypuścić pożądaną resztę. Ponieważ często po zabiegu występują bóle głowy, dobrze jest w godzinę lub dwie przed zabiegiem dać choremu bromu z antipiryną.

Najlepiej znoszą zabieg chorzy z podrażnieniem opon mózgowo-rdzeniowych, najgorzej — ze wzmożonym ciśnieniem wewnątrz-czaszkowemu (nowotwory) zwłaszcza w tylnej jamie czaszkowej, oraz chorzy na stwardnienie wielogniskowe.

Terapeutyczne znaczenie zabiegu doniosłe: zwłaszcza w m e n i n g i t i s s e r o s a , w chorobie Menièr'a (Babiński), w napadach migreny (Quinque), w nowotworach rdzenia, w meningitis cerebro spinalis. W innych przypadkach niema celu, np. w padaczkę nakłucie jest bezskuteczne.

Rozpoznawcze znaczenie nakłucia bardzo ważne: nietyle posiada znaczenie badanie metodą Wassermana, ile badanie cytologiczne i badanie chemiczne. F. podkreśla fakt, zmiany liczbowej komórek w płynie mózgowo-rdzeniowym w różnych okresach bezwładu postępującego. Znaną jest rzeczą, że po leczeniu rtęcią, salvarsanem liczba i jakość komórek w płynie mózgowo-rdzeniowym się zmienia. Warto by zbadać, o ile zmiana ta występuje i bez leczenia.

Przypadki zapalenia nagminnego opon mózgowo-rdzeniowych podzielić można na dwie kategorie: 1-o ciężkie, zgóry stracone i 2-o łagodne, gdzie wypuszczenie płynu bardzo pomaga.

P r ę g o w s k i zaleca ostrożność w wyprowadzaniu wniosków ogólnych w sprawie znaczenia dajagnostycznego omawianych badań nad płynem mózgo-rdzeniowym—oraz przytacza pokrótce dotychczasowe wyniki dokonywanego na jego oddziale w szpitalu Ś-go Jana Bożego badania płynu mózgo-rdzen. oraz surowicy krwi u szeregu chorych na bezwład postępujący. U 20 paralityków zbadano płyn m.-rdzen. na próbę Wassermana, pleocytozę oraz ilość białka, u 18 z tych chorych badano surowicę krwi na odczyn Wassermana. Badanie wykonała pracownia koł. Serkowskię. Płynu mózgowo-rdzeniowego wypuszczano około 3 cm.<sup>3</sup> i badano

go na odczyn Wassermanna w stanie bez rozcieńczenia oraz w rozcieńczeniach 1:5 i 1:10. Reakcja Wassermanna okazała się dodatnią w płynie m. rdzen. u 10 chorych (na 20 wszystkich badanych), zaś w surowicy krwi w 7 przypadkach (na 18 wszystkich badanych). U 4 paralityków reakcja Wasserm. była całkowicie ujemną tak w krwi jak i w płynie m. rdzeniowym. U 5 chorych reakcja Wasserm. wypadła dodatnio w płynie m. rdzen., zaś ujemnie w krwi. Białka w płynie m. rdzen. było u 12 chorych ponad 1%, u jednego chorego mniej, niż 0,5%, u reszty ponad 0,5%. Ciałek białych znaleziono w 2 przypadkach do 4 i więcej w poślu widzenia, w pozostałych przypadkach nie więcej nad 2 w poślu widzenia.

Higier omawia sprawę etiologii hydrocefalii ostrej i przewlekłej, z których pierwsza daje rokowanie niezłe, nawet w swej pierwotnej postaci, podczas gdy przewlekła wyjątkowo daje poprawę, jak tego dowodzi choćby przypadek, niedawno demonstrowany przez H., a leczony systematycznie przez wypuszczanie płynu—kilkanaście razy po 100 do 200 ctm. bez żadnego rezultatu. Wyleczone przypadki Kauscha są nieprzekonywujące i stanowią wynik wrodzonego zwyrodnienia *plexus choroidei*, będącego poniekąd gruczołem o sekrecji wewnętrznej. Będąc osobiście zwolennikiem leczenia ostrych wysięków i zapaleń mózgu (zwłaszcza ropnego) za pomocą przekłucia lędźwiowego, Higier protestuje jedynie przeciwko zbyt pochopnemu wnioskowaniu o leczniczej wartości punkcji z przypadków lżejszych, poprawiających się zazwyczaj i przy terapii obojętnej. W nowotworach mózgu, a zwłaszcza tylnej jamy czaszkowej, przekłucie ze stanowiska terapeutycznego nie daje nic, a często nawet szkodzi dość poważnie. Godną uwagi jest okoliczność, stwierdzona przez Chodźkę, że wbrew twierdzeniu Nonne'go, a priori wielce prawdopodobnemu i klinicznie wielokrotnie dowiedzionemu, płyn mózgowordzeniowy w 4 ch przypadkach dawał odczyn Wassermanna dodatni w małych ilościach, a ujemny w większej porcji, zawierającej ilościowo znacznie obficiej hemolizyny swoiste. Higier w odczytach prelegentów nie znalazł odpowiedzi na praktyczne nader ważne pytanie, czy i jak się różni: 1) paraliż postępujący od 2) psychozy syfilitycznej, od 3) sprawy samoistnej opon u luetyka i od 4) nowotworu nie swoistego u luetyka. Badanie płynu rozstrzyga czasem te kilka zagadek, dając dyrektywę terapii.

Bregman zaznacza, iż pod względem rozpoznawczym znaczenie praktyczne ma dotychczas badanie cytologiczne płynu mózgowordzeniowego i odczyn Wassermanna. Sprawa tego ostatniego odczynu po ostatnich pracach Nonne'go i Hauptmanna wymaga gruntownej rewizji. Wszystkie wnioski oparte na dawniejszej, oryginalnej metodzie Wassermanna, straciły swą wartość od chwili, gdy badacze ci dowiedli, że płyn mózgowordzeniowy syfilityków i parasyfilityków zawiera zawsze ciała powstrzymujące hemolizę, ale w ilości niewielkiej, dla tego też, chcąc wykazać ich obecność, należy brać większą ilość płynu (0,5 — 0,8 zamiast 0,2 w oryg. metodzie Wassermanna). Wbrew zachowaniu się surowicy krwi, która wzięta w większej ilości u osobników normalnych wstrzymuje hemolizę, normalny płyn mózgowordzeniowy nawet przy większej ilości (do 1,6) hemo-

lizej nie wstrzymuje. Sposób Nonnego-Hauptmanna, dotychczas w Warszawie nie stosowany, zasługuje na największe rozpowszechnienie. Badanie surowicy krwi, do którego się większość lekarzy ogranicza, w cierpieniach układu nerwowego niema bynajmniej znaczenia decydującego. Wynik dodatni ze krwi dowodzi tylko, że chory był zarażony przymiotem (w tym względzie uznać należy próbę Wassermanna za specyficzną), nie dowodzi jednak wcale, że cierpienie nerwowe jest pochodzenia syfilitycznego. O tem wnioskować możemy tylko na zasadzie całokształtu obrazu klinicznego i ewent. dodatniego wyniku z płynu mózgowodzeniowego.

Pod względem leczniczym nakłucie lędźwiowe ma według doświadczenia mówcy doniosłe znaczenie tylko w zapaleniu opon mózgowodzeniowych. Nawet w przypadkach b. ciężkich osiągnąć można poprawę, która nieraz następuje bezpośrednio po zabiegu. Poprawę taką spostrzegali mówca niedawno nawet w przypadku zapalenia opon na podstawie mózgu (meningitis basilaris), które klinicznie przedstawiało się jako zapalenie gruźlicze; przypadek ten zakończył się pomyślnie.

Co się tyczy techniki nakłucia, to B. od kilku lat stosuje sposób, który podał w „dyagnostyce chorób nerwowych“, t. j. wykonywa je w pozycji siedzącej, a gdy się przekonał, że igła znajduje się w kanale, kładzie chorego i wypuszcza płyn w położeniu bocznem.

Sekretarz St. Koczyński.

KOMUNIKAT KOMITETU ORGANIZACYJNEGO  
II ZJAZDU NEUROLOGÓW, PSYCHIATRÓW I PSYCHO-  
LOGÓW POLSKICH W KRAKOWIE UL. KOPERNIKA 46.

Komitet organizacyjny II. Zjazdu neurologów, psychiatrów i psychologów polskich, mającego się odbyć w Krakowie w grudniu w r. 1912, ustanowił po porozumieniu się z neurologami, psychiatrami i psychologami z Królestwa Polskiego, Poznania, Lwowa i Krakowa następujące tematy główne: 1) metoda psychoanalityczna, 2) zjawiska psychoelektryczne, 3) nowe metody badania narządu przedsionkowego i 4) sprawa wydzielenia wewnętrznego w neurologji i psychiatrii.

Poza powyższymi tematami głównymi, które mają być omawiane w szeregu referatów i odczytów, proponowany jest szereg odczytów luźnych. Pośród nich Komitet postanowił w myśl poprzedniego Zjazdu poświęcić szczególną uwagę stanowi opieki nad umysłowo chorymi u nas i zagranicą, wyznaczając mu szereg odczytów w związku ze zwiedzaniem nowo budującego się zakładu dla umysłowo chorych w Kobierzynie i kliniki neurologiczno-psychiatrycznej. Podobnież ma być pośród odczytów uwzględniona obszerniej anatomia patologiczna kory mózgowej.

Zjazd, który potrwa około 4-ch dni, odbędzie się między 15-m a 21-m grudnia. Zgłoszenia odczytów równie jak i krótkie streszczenia referatów i odczytów przyjmuje komitet do końca września. Do tego też tylko czasu przyjmuje się tematy zastrzeżone.

Za przydjum komitetu (przewodniczący) Stefan Borowiecki.

*Jau Felto*

~~(sekretarz) Jan Bilt~~

*sekretarz*

## TREŚĆ ZESZYTU VI TOMU II.

### PRACE ORYGINALNE.

|   |     |
|---|-----|
| W. Grzywo-Dąbrowski. Przypadek omamów wrze-<br>komych o podkładzie hypnagogicznym . . . . .   | 625 |
| A. Pański. Przypadek operowanego nowotworu opon rdze-<br>niowych . . . . .  | 635 |
| K. Nowicki i K. Orzechowski. Stwardnienie gu-<br>zowate i choroba Recklinghausena jako jednostka choro-<br>bowa pod względem anatomicznym (dokończenie) . . . . . | 651 |
| STRESZCZENIA . . . . .  | 702 |

### NEUROLOGJA.

- ANATOMJA i FIZJOLOGJA. Horand i Puillet. Mózg dziurkowa-  
ty o wyglądzie miększa chleba str. 707. Higier. Uczucie bólu  
w narządach wewnętrznych str. 703. Greker. Czynność koordy-  
nacyjno-ruchowa robaka mózdzku str. 720.
- SYMPTOMATOLOGIA. Sicard. Stałe rozgięcie palucha stopy—objaw  
zmian w drogach piramidowych str. 706. Lhermitte. Drobne  
objawy porażenia połowiczego organicznego i ich znaczenie rozpo-  
znawcze str. 706. Camp. Znaczenie rozpoznawcze dyschromato-  
psji w chorobach nerwowych str. 715. Jones. Zboczenie języka  
w porażeniu połowiczem str. 716. Bechterew. O nowym stopo-  
wym odruchu str. 720.
- CIERNIENIA OPON. Długoszewski. Kilka uwag o przebiegu i le-  
czeniu dretwicy karku str. 704. Prince. Przypadek zapalenia  
opon mózgowych z zaburzeniami psychicznymi w 8 lat po urazie:  
wyleczenie po dwukrotnej kranjektomji str. 705. Ravaut. Zabu-  
rzenia nerwowe późne i zapalenie opon oraz naczyń w syfilisie str.  
708. Basker. Zapalenie opon po odrze str. 713. Blackburn.  
Pachymeningitis interna str. 715.
- CIERPIENIA RDZENIA. Gajkiewicz. Dwa przypadki „myelitis funi-  
cularis“ w złośliwej niedokrwistości str. 702. Babiński, Jar-  
kowski, Jumentie. Przypadek zespołu objawów Brown-Se-  
quarda wskutek zranienia nożem str. 705. Lefas. Przypadek ze-  
społu Brown-Sequarda str. 705. O władze rdzenia (dyskus. na po-  
siedzeniu Tow. Neurol. Parys.) str. 708. Cada i Leriche.  
Operacja Franke'go w przypadku uporczywych napadów żołądko-



wych w wiąździe str. 709. Stoffel. Nowa metoda chirurgiczna w leczeniu porażen kurczowych str. 710. Förster. Wycięcie tylnych korzeni rdzeniowych str. 712. Groves. O przecięciu tylnych korzeni rdzeniowych str. 712. Hinds Howel. Ostre zapalenie rogów przednich rdzenia u dorosłego str. 713. Graham Forbes. Płyn mózgowo-rdzeniowy w ostrem zapaleniu rogów przednich rdzenia str. 714. Casamajor i Bailey. Zapalenie kości i stawów kręgosłupa jako przyczyna ucisku na rdzeń i korzenie rdzeniowe str. 717. Tinel i Gastinel. Przypadek rwy kulszowej korzeniowej na tle gruźliczem z sekcją str. 707.

**CIERPIENIA NERWÓW.** Osipow. Próby leczenia rwy kulszowej wstrzykiwaniami ochłodzonego rozczynu soli str. 720. Wiachirew. Wiąd lub zapalenie wielonerwowe dyfterytyczne 722.

**VARIA.** Halpern. O przemianie materji w przypadku astenji napadowej str. 704. Lambrior. Przypadek choroby Friedreicha z sekcją str. 707. Rolleston i Naughtau. Choroba Rechlinghausena rodzinna str. 710. Bruce i Buist. Stwardnienie rozsiane z długotrwałemi zwolnieniami str. 711. Alexander. Leczenie chirurgiczne rozmaitych postaci padaczki str. 713. Firth. Nieztrzymanie moczu i wyciąg z gruczołu tarczowego str. 714. Casamajor. Złe znoszenie bromu i zatrucie bromem str. 714. Woods. Przerost mięśni z osłabieniem ich siły str. 715. Muromcew. Dwa przypadki przewlekłej płasawicy postępującej str. 719. Markiełow. W sprawie symptomatologii i patogenetyz myastenji str. 721. Knottte. Teorje psychologiczne hysterji str. 722. Dzierzynskij i Kożewnikow. Odrębna postać mioklonji rodzinnej str. 722. Starokotlickij. W sprawie oddziaływania instynktu płciowego na religję str. 722.

**PSYCHOANALIZA.** Jaces. Znaczenie lecznicze psychoanalizy str. 711. Benni. W sprawie metod psychoanalitycznych str. 719.

## PSYCHJATRJA.

Vurpas i Porak. Zmiana kolejna napadów podniecenia i napadów śpiączki w przypadku otępienia padaczkowego str. 708. Soukhanoff. Zaburzenia psychiczne w zakażeniu paciorkowcami str. 708. Candler. Odczyn Wassermanna w porażeniu postępującem str. 713. Ziveri. W sprawie psychoz przedstarczych str. 717. Tannhauser. Zmiany histologiczne w otępieniu wczesnem str. 718. Rappaport. Słów kilka o stosowaniu w Wiedniu sposobie leczenia porażenia postępującego str. 719. Łapinskij. Mało znane postaci ostro rozwijającego się otępienia po urazie str. 721. Dżewachow. Zanik i nawrót wrażeń zmysłowych u umysłowo chorych str. 723.



**TOWARZYSTWA LEKARSKIE.**

|   |     |
|---|-----|
| Towarzystwo Lekarskie Warszawskie. Posiedzenie neurologiczno-<br>psychjatryczne.                                      |     |
| dn. 4 listopada 1911 r. . . . .   | 724 |
| dn. 18 listopada . . . . .  | 737 |
| dn. 2 grudnia . . . . .   | 748 |
| dn. 16 grudnia . . . . .  | 758 |
| Komunikat komitetu organizacyjnego II Zjazdu neurologów, psy-<br>chjatrów i psychologów polskich w Krakowie . . . . . | 762 |

---

Redaktor i wydawca: DR. LUDWIK DYDYŃSKI.

---

Druk L. Biłińskiego i W. Maślankiewicza, Warszawa, Nowogrodzka 17.